FACULTE DE MEDECINE DE PARIS

ANNEE 1969

THESE

N° 308

POUR LE

DOCTORAT EN MEDECINE

(Diplôme d'Etat)

PAR

Monique PERRAUT

Née le 12 Février 1940 à PARIS

Présentée et soutenue publiquement le 23 Mai 1969

LE DIAGNOSTIC DES CANCERS PULMONAIRES METASTATIQUES EXCAVES

Président : Mr. H. BROCARD, Professeur.

EDITIONS A. G. E. M. P. 40 RUE PASCAL PARIS

Digitized by the Internet Archive
in 2026

https://archive.org/details/IA41549901_0013

FACULTE DE MEDECINE DE PARIS

ANNEE 1969 **THESE** N°

POUR LE

DOCTORAT EN MEDECINE

(Diplôme d'Etat)

PAR

Monique PERRAUT

Née le 12 Février 1940 à PARIS

Présentée et soutenue publiquement le 23 Mai 1969

LE DIAGNOSTIC DES CANCERS PULMONAIRES METASTATIQUES EXCAVES

Président : Mr. H. BROCARD, Professeur.

EDITIONS A. G. E. M. P. 40 RUE PASCAL PARIS

UNIV.
LEIDEN
BIBL.

1er/3/1968

PROFESSEURS HONORAIRES :

MM. Alajouanine (T.), Bénard (H.), Bernard (E.), Binet (L.), Bulliard (H.), Cathala (J.), Chabrol (E.), Chailley-Bert (P.), Cheymol (J.), Coste (F.), Debré (R.), Dechaume (M.), Galliard (H.), Gaudard d'Allaines (F. de), Gennes (L. de), Giroud (A.), Hazard (R.), Heuyer (G.), Lacomme (M.), Lamy (M.), Laroche (G.), Lelong (M.), Lévy (Mlle J.), Lévy-Solal (E.), Lian (C.), Maduro (R.), Marchal (G.), Mathieu (P.), Monod (R.), Moreau (R.), Moulonguet (P.), Pasteur Vallery-Radot, Petit-Dutaillis (D.), Piédelièvre (R.), Quénu (J.), Renard (G.), Senèque (J.), Strohl (A.), Tanon (L.), Turpin (R.), Verne (J.).

DOYEN . . . . . Georges BROUET

1er ASSESSEUR . . . . . Daniel BARGETON

2e ASSESSEUR . . . . . Jean GOSSET

A. — CHAIRES DE SCIENCES FONDAMENTALES

	MM.
Anatomie	DELMAS (A.)
—	HUARD (P.)
à titre personnel	CABROL (Ch.)
— —	OLIVIER (G.)
Anatomie et Cytologie pathologiques	DELARUE (J.)
à titre personnel	NEZELOF (Ch.)
— —	ORCEL (L.)
Biochimie médicale	JAYLE (M.-F.)
— —	DESGREZ (P.)
— —	POLONOVSKI (J.)
Chimie Pathologique	SCHAPIRA (G.)
à titre personnel	CARTIER (P.)
— —	DREYFUS (J.-Cl.)
Biologie médicale (à titre personnel)	BOURLIÈRE (F.)
— —	HARTMANN (L.)
Biophysique médicale	BUGNARD (L.)
— —	DJOURNO (A.)
— —	DOGNON (A.)
à titre personnel	KELLERSHOHN (L.)
— —	GOUGEROT (L.)
— —	ROUCAYROL (J.-Cl.)
Cancérologie expérimentale	MATHÉ (G.)
Génétique fondamentale	LEJEUNE (J.)
Histologie et Embryologie	COUJARD (R.)
— —	TUCHMANN-DUPLESSIS (H.)
à titre personnel	RACADOT (J.)
Microbiologie	FASQUELLE (R.)
Bactériologie et Virologie	TOURNIER (P.)
à titre personnel	BARBIER (P.)
Parasitologie	LARIVIÈRE (M.)
Pathologie expérimentale et comparée	MERKLEN (F.-P.)
à titre personnel	LŒPER (J.)
Pharmacologie	BOISSIER (J.-R.)
—	LECHAT (P.)

	MM.
Physiologie	BARGETON (D.)
—	MALMEJAC (J.)
—	PARROT (J.)
à titre personnel	DEJOURS (P.)
Physiologie et biologie appliquée aux sports	SCHERRER (J.)

B. — CHAIRES DE SCIENCES CLINIQUES

1° MÉDECINE

Biologie médicale	FAUVERT (R.)
Histoire de la Médecine et de la Chirurgie	COURY (Ch.)
Hygiène et Médecine préventive	BOYER (J.)
Médecine du Travail	DESOILLE (H.)
Médecine légale, droit médical et déontologie	DEROBERT (L.)
Pathologie exotique	BRUMPT (L.-C.)
Pathologie médicale	BUGE (A.)
— —	BRICAIRE (H.)
— —	CORNET (A.)
— —	HOUSSET (E.)
— —	LAROCHE (Cl.)
à titre personnel	AZERAD (E.)
— —	BOUR (H.)
— —	BROGARD (H.)
— —	CAROLI (J.)
— —	FACQUET (J.)
— —	LAMBLING (A.)
— —	LAUNAY (Cl.)
— —	PAYET (M.)
— —	PERRAULT (M.)
— —	SIGUIER (F.)
— —	WORMS (R.)
— —	BOUVIER (J.)
Pathologie respiratoire	TURIAF (J.)
Pathologie et Thérapeutique générales	MAURICE (P.)
Thérapeutique	LAMOTTE (M.)
Thérapeutique appliquée	MARCHE (J.)

Chaires de Cliniques :

Clinique cardiologique (Boucicaut)	LENÈGRE (J.)
— — (Broussais)	SOULIÉ (P.)
Clinique dermatologique (Saint-Louis)	DUPERRAT (F.)
Clinique des maladies cutanées et syphilitiques (Saint-Louis)	DEGOS (R.)
Clinique endocrinologique (Pitié)	DECOURT (J.)
Clinique des maladies infectieuses (Claude-Bernard)	MOLLARET (P.)
à titre personnel	BASTIN (R.)
Clinique des maladies mentales et de l'encéphale (Sainte-Anne)	DELAY (J.)
à titre personnel (neuro-psychiatrie)	PICHOT (P.)
Clinique des maladies du système nerveux (Salpêtrière)	CASTAIGNE (P.)
Clinique neurologique (Salpêtrière)	GARCIN (R.)
à titre personnel	LHERMITTE (F.)
Clinique de neuro-psychiatrie infantile (Salpêtrière)	MICHAUX (L.)

	MM.
Clinique des maladies du sang (Broussais)	BERNARD (J.)
à titre personnel (hématologie)	ANDRÉ (R.)
— — —	BOUSSER (J.)
— — —	DREYFUS (B.)
Cliniques médicales — Bicêtre	DEPARIS (M.)
Cliniques médicales — Broussais	MILLIEZ (P.)
Cliniques médicales — Cochin	PÉQUIGNOT (H.)
Cliniques médicales — Hôtel-Dieu	BARIETY (M.)
Cliniques médicales — Pitié	DREYFUS (G.)
Cliniques médicales — Saint-Antoine	BOUDIN (G.)
—	CONTE (M.)
—	KOURILSKY (R.)
Clinique médicale propédeutique (Broussais)	JUSTIN-BESANÇON (L.)
Clinique thérapeutique médicale (Saint-Antoine)	LEMAIRE (A.)
Clinique et Séméiologie médicales (Antoine-Chantin)	DOMART (A.)
Séméiologie médicale (Lariboisière)	BOUVRAIN (Y.)
— — (Pitié)	RAMBERT (P.)
— — (Rothschild)	WOLFROMM (R.)
Clinique d'Hydrologie et de Climatologie (Bichat)	DEBRAY (Ch.)
à titre personnel	GIBERTON (A.)
Clinique médico-sociale du diabète sucré et des maladies métaboliques (Hôtel-Dieu)	DEROT (M.)
Clinique néphrologique (Necker)	HAMBURGER (J.)
à titre personnel	RICHET (G.)
— —	CROSNIER (J.)
Clinique de Génétique médicale (Enfants-Malades)	ROYER (P.)
Clinique des maladies des enfants (Enfants-Malades)	MOZZICONACCI (P.)
Clinique médicale infantile et de pédiatrie sociale (Enfants-Malades)	MARIE (J.)
Clinique de pédiatrie (Trousseau)	BRISSAUD (H.)
à titre personnel	LESOBRE (R.)
Clinique de pédiatrie et de puériculture (Saint-Vincent-de-Paul)	THIEFFRY (S.)
Hygiène et Clinique de la première enfance (Trousseau)	LAPLANE (R.)
à titre personnel	POLONOVSKI (Cl.)
Clinique de pneumo-phtisiologie (Laennec)	BROUET (G.)
à titre personnel	KREIS (B.)
— —	MEYER (A.)
Clinique de rééducation motrice	GROSSIORD (A.)
Electroradiologie	LEDOUX-LEBARD (M.)
—	LEFEBVRE (J.)
Radiologie médicale	DESGREZ (H.)
à titre personnel	FISCHGOLD (H.)
— —	TUBIANA (M.)
— —	CHERIGIE (E.)
Clinique de rhumatologie médicale et sociale (Cochin)	DELBARRE (F.)
Clinique rhumatologique (Lariboisière)	SÈZE (S. de)
Clinique toxicologique (Fernand-Widal)	GAULTIER (M.)

2° CHIRURGIE

Anesthésiologie	VOURC'H (G.)
Pathologie chirurgicale	LAURENCE (G.)
— —	KUSS (R.)
— —	N...
à titre personnel	RAMADIER (J.)
Physiologie et pathologie obstétricales	MORIN (P.)
Technique chirurgicale et chirurgie expérimentale	MONSAINGEON (A.)

Chaires de Cliniques :

Clinique carcinologique (Gustave-Roussy)		DENOIX (P.)
Clinique carcinologique chirurgicale (Necker)		REDON (H.)
à titre personnel		BRÉHANT (J.)
Cliniques chirurgicales	Beaujon	LORTAT-JACOB (J.-L.)
	—	BAUMANN (J.)
	Cochin	LÉGER (L.)
	Hôtel-Dieu	PATEL (J.)
	Saint-Antoine	GOSSET (J.)
	Salpêtrière	SICARD (A.)
	Tenon	OLIVIER (Cl.)
Clinique thérapeutique chirurgicale (Vaugirard)		ROUX (M.)
Séméiologie et clinique chirurgicales (Broussais)		POILLEUX (F.)
— — — (Saint-Louis)		DEBEYRE (J.)
Clinique chirurgicale orthopédique et traumatologique (Cochin)		MERLE d'AUBIGNÉ (R.)
— — — — (Foch)		PADOVANI (P.)
— — — — (Beaujon)		CAUCHOIX (J.)
Clinique traumatologique et orthopédique (Raymond-Poincaré)		JUDET (R.)
Clinique de chirurgie infantile et orthopédique (Enfants-Malades)		FÈVRE (M.)
à titre personnel		CHIGOT (P.-L.)
Clinique de chirurgie cardio-vasculaire (Broussais)		DUBOST (Ch.)
Clinique de chirurgie thoracique (Laennec)		MATHEY (J.)
à titre personnel		GAUDART D'ALLAINES (Cl. de)
Clinique chirurgicale et gynécologique (Broca)		HUGUIER (J.)
Clinique obstétricale (Baudelocque)		LEPAGE (F.)
— — (Saint-Antoine)		MERGER (R.)
Clinique obstétricale et gynécologique (Port-Royal)		VARANGOT (J.)
Clinique de neuro-chirurgie (Pitié)		DAVID (M.)
à titre personnel		LEBEAU (J.)
Clinique ophtalmologique (Cochin)		BRÉGEAT (P.)
— — (Hôtel-Dieu)		OFFRET (G.)
Clinique oto-rhino-laryngologique (Lariboisière)		AUBRY (M.)
Clinique stomatologique (Salpêtrière)		CERNEA (P.)
Clinique urologique (Cochin)		ABOULKER (P.)
— — (Necker)		COUVELAIRE (R.)

C. — PROFESSEURS SANS CHAIRE

	MM.
Anatomie	GILLOT (Cl.)
Anatomie pathologique	GOUYGOU (Ch.)
Bactériologie	CHRISTOL (D.)
Bactériologie	LE MINOR (L.)
Biochimie médicale	CARTIER (P.) GONNARD (P.) NORDMANN (J.)
Chirurgie	CERBONNET (G.)
Hématologie	BESSIS (M.) BILSKI-PASQUIER (B.)
Hygiène	BLANCHER (G.) CORRE-HURST (Mme L.)
Médecine légale	CECCAL P.) HADENGUE (A.) FOURNIER (E.)
Médecine générale	AUSSANNAIRE (M.)
Maladies infectieuses	DUPONT (V.)
Neuro-psychiatrie	TARDIEU (G.)
Pédiatrie	ROSSIER (A.)
Physique médicale	COURSAGET (J.) GREMY (F.) PELLERIN (P.)
Physiologie	DURAND (J.) GIRARD (Fr.) HUGELIN (A.)
Stomatologie	CHAPUT (Mme A.)
Pharmacologie	SCHMITT (H.)

D. — PROFESSEURS DÉTACHÉS DANS LES UNIVERSITÉS ÉTRANGÈRES

	MM.
Pathologie chirurgicale	RUDLER (J.) Pr. s. ch.

E. — PROFESSEURS ASSOCIÉS

Hormonologie	MORICARD (R.)
Statistique médicale et épidémiologie	SCHWARTZ (D.)
Néphrologie	MAXWELL (M.)

Secrétaire général de la Faculté	M. LENA (J.)
Conseiller administratif	Mlle CHAINTREUIL (G.)
Conservateur en Chef de la Bibliothèque. Conservateur du Musée d'Histoire de la Médecine	M. le Docteur HAHN (A.)
Conservateurs	Mme FORGET (F.), Mlles DUMAITRE (P.), LAURENT (H.), LE NOIR (G.)
Bibliothécaires	Mmes CONTET (J.), Mlles DUROZOY (M.-F.), ROBERGE (D.), LE QUANG LINH (G.), REUGE (M.)

Par délibération en date du 9 décembre 1798, l'Ecole a arrêté que les opinions émises dans les dissertations qui lui seront présentées, doivent être considérées comme propres à leurs auteurs et qu'elle n'entend leur donner aucune approbation ni improbation.

A ma Mère

Avec toute ma tendresse filiale

A mon Père,

En témoignage de ma grande reconnaissance et de ma profonde affection.

A toute ma Famille,

A Monsieur le Professeur ARVAY

A Tous Mes Amis

A Monsieur le Professeur Henri BROCARD,

Médecin des Hôpitaux de Paris.
Professeur à la Faculté de Médecine de Paris.
Chevalier de la Légion d'Honneur.

qui nous a fait le grand honneur d'accepter la présidence de cette thèse.

En témoignage de notre respectueuse gratitude.

A Monsieur le Docteur Pierre PASQUIER

Médecin de l'Hôpital de la Croix Saint-Simon

Chef de Service

qui nous a inspiré le sujet de notre thèse, et nous a guidé par ses précieux conseils dans l'élaboration de ce travail.

En témoignage de notre profonde reconnaissance.

A Messieurs les Docteurs

RENE

NEDELEC

à qui appartiennent certains de
ces cas.

A Madame le Docteur G. CALDERON

qui nous a aidé dans la réalisation
de ce travail.

A Madame Jacqueline COUTURE

Pharmacienne.
Ancienne Interne des Hôpitaux de Paris.
Attachée au D.R.T. des Laboratoires SPECIA.

qui nous a aidée dans la réalisation
de nos travaux de laboratoire.

A mes Maîtres dans les Hôpitaux de Paris

- Chirurgie :

Monsieur le Professeur GOSSET
Monsieur le Professeur MERLE D'AUBIGNE
Monsieur le Professeur PATEL
Monsieur le Professeur SICARD

- Médecine :

Monsieur le Professeur ABOULKER
Monsieur le Professeur E. BERNARD
Monsieur le Professeur BOUDIN
Monsieur le Professeur BROUET
Monsieur le Professeur KOURILSKY
Monsieur le Professeur KREIS
Monsieur le Professeur LHERMITTE

- Maladies infectieuses :

Monsieur le Professeur MOLLARET

- Obstétrique :

Monsieur le Professeur HERVET

- Pédiatrie :

Monsieur le Professeur LAPLANE

- O.R.L. :

Monsieur le Professeur AUBRY

- Ophtalmologie :

Monsieur le Professeur BREGEAT

HISTORIQUE

C'est HIPPOCRATE qui le premier concrétisa la notion d'une maladie se présentant sous différentes formes à laquelle il donna le nom de KARCINOS ou KARCINOMA.

Environ 10 siècles plus tard (5e siècle ap. J. C.) CELSE fit une remarquable description du carcinome, de ses récidives et des métastases ganglionnaires, ouvrant ainsi l'ère de la connaissance de cette terrible maladie.

Au cours des siècles qui suivirent et surtout pendant la Renaissance celle-ci fut mieux approfondie et mieux décrite tandis qu'au XVIIe furent jetées les bases de son histologie.

Au XIXe siècle, ANDRAL qui succèda à BROUSSAIS à la Chaire de Pathologie et de Thérapeutique publia la première observation d'une

TUMEUR MALIGNE SECONDAIRE DU POUMON

tandis que le mot "METASTASE" attesté en 1752 ne se spécialisa en carcinologie qu'à la même époque.

WIRCHOW définit la première métastase cancéreuse comme :

" la transplantation de cellules cancéreuses isolées
" ou en groupe et la naissance de tumeurs secondaires
" ou tumeurs filles à partir de ces transplants.

Il disait encore que :

" les métastases sont rares dans les organes où le cancer
" primitif est fréquent elles sont fréquentes dans les or-
"ganes où le cancer primitif est rare.

Nous savons maintenant que ceci n'est pas valable pour l'appareil respiratoire où la fréquence du cancer primitif est du même ordre de grandeur que celle du cancer secondaire.

oOo

INTRODUCTION

Il paraît vain de rappeler que des centaines et même des milliers d'observations ont été faites sur des métastases nodulaires du poumon.

Il en est de même naturellement pour les cancers primitifs excavés.

C'est pourquoi nous ne citons ces deux formes d'atteinte cancéreuse du poumon que pour mémoire et surtout pour souligner qu'elles ne sont pas le sujet de la présente thèse.

Nous avons voulu dans celle-ci exposer une forme évolutive particulière du cancer que nous avons rencontrée lors de notre stage :

les METASTASES EXCAVEES DU POUMON.

C'est dans le service du Docteur Pierre PASQUIER à l'hôpital de La Croix Saint Simon que nous avons trouvé un cas présentant cette forme particulière qui a fait l'objet de nombreuses observations et discussions à tous les stades de son évolution.

Devant l'intérêt de ce sujet et sur les conseils de notre Maître, le Docteur Pierre PASQUIER nous avons décidé de faire de ce cas le sujet de notre thèse espérant ainsi apporter une bien modeste contribution à l'inépuisable sujet que représente la lutte contre le cancer.

Monsieur le Professeur Henri BROCARD a apporté une large contribution à l'élaboration de ce travail en mettant à notre disposition son iconographie personnelle et ses nombreux dossiers où

nous avons trouvé des cas semblables à celui qui nous sert de sujet de thèse.

Nous souhaitons que celle-ci attire l'attention sur un diagnostic qui n'est pas toujours évident ni aisé.

oOo

OBSERVATIONS

Ière OBSERVATION , Madame V... Rose, 55 ans.

entre dans le service le 4 MAI 1968 envoyée par son médecin pour "affection pulmonaire trainante" soignée depuis un mois, sans amélioration, par STREPTOMYCINE ET ISOBENSACYL.

Une radiographie pulmonaire montrait alors des opacités nodulaires disséminées dans les deux champs pulmonaires.

Comme antécédents, on notait :

- pas d'antécédent pulmonaire,
- pas de radiographie systématique mais un cliché pulmonaire fait deux ans auparavant ne montrait aucune anomalie.
- pas de contage tuberculeux connu.
- une hématémèse il y a 10 ans à la suite d'un coup reçu dans la région épigastrique.

Histoire de la maladie :

Début brutal avec l'apparition :

- d'un point de côté à la base droite,
- des frissons,
- des sueurs profuses,

- une toux ramenant une expectoration purulente ,

- une fièvre à 39°,

- et une altération de l'état général.

Traitée pendant un mois par une antibiothérapie antituberculeuse la malade reste toujours fébrile.

On décide une hospitalisation afin de pratiquer des examens complémentaires et élucider le problème de cette fièvre au long cours.

A l'examen on notait :

- des râles disséminés dans les deux champs pulmonaires.

- un syndrome pleural de la base droite,

- une légère hépatomégalie.

mais il n'y a pas :

- de douleurs osseuses,

- ni de nodules mammaires ou goitreux,

- et les aires ganglionnaires étaient libres.

EXAMENS COMPLEMENTAIRES :

Laboratoire :

- numération 5.000.000 G.R.
  11.600 G.B.

- V.S. 102 - 119 mm

- bacilloscopies répétées après tubage négatives

- cytologie des crachats :

" crachats muco-purulents, renfermant d'as-
" sez nombreuses cellules épithéliales et de
" nombreux leucocytes altérés.

Le Professeur agrégé POTET pratique un examen histologique des crachats fixés sur liquide de Bouin et inclus dans la paraffine après centrifugation fait sur plusieurs couches prélevées à des niveaux différents et note :

" Il existe sur ce prélèvement quelques cellules de type mal-
" pighien de grande taille, à noyaux réguliers".
" On retrouve également des amas de germes et quelques
" polynucléaires.
" Il n'a été retrouvé aucune cellule anormale.

Radiographies pulmonaires :

Elles montrent :

- des opacités bilatérales, nodulaires dont le diamètre atteint parfois un centimètre,

- une perte de substance dans la région axillaire droite,

De nombreuses radiographies pulmonaires sont faites au cours de l'évolution .

Citons en particulier :

- que deux mois après l'entrée dans le service, on refait des clichés et des tomographies.

  Un élément nouveau apparait :

  l'EXCAVATION de certains nodules.

- un mois plus tard on redemande des tomographies qui montrent une augmentation du nombre des nodules excavés, leur paroi restant épaisse.

Radiographies de l'estomac :

On remarque un élargissement du cadre pancréatique, mais pas d'image anormale.

Urographie :

Ne montre aucune anomalie.

Biligraphie intraveineuse :

montre une dilatation des voies biliaires avec obstacle pancréatique visible.

La vésicule n'est pas visible ni sur la biligraphie, ni sur la cholécystographie après préparation.

Bronchoscopie :

pratiquée par le Docteur LEMÈLLETIER.

" discret épaississement de l'éperon lobaire supérieur
"droit.

Une biopsie sur l'éperon et des aspirations dans plusieurs territoires sont envoyées en anatomopathologie chez le Professeur agrégé POTET.

Biopsie :

" les deux fragments biopsiques ont sensiblement le même
" aspect.
" Ils sont revêtus par des reliquats d'épithélium cylindrique
" d'aspect légèrement atrophique et qui reposent sur un
" tissu conjonctivo-musculaire sans sclérose ni lésion inflam-
"matoire évolutive, mais pauvre en cavités glandulaires.
" Aucune formation folliculaire qui puisse faire penser à une
" inflammation spécifique.
" Il n'y a pas d'anarchie suspecte.

Aspiration :

" les culots de centrifugation des aspirations sont constitués
" par des amalgames muqueux et légèrement hémorragiques
" dans lesquels on retrouve d'assez nombreuses cellules
" malpighiennes et des groupes de polynucléaires neutrophi-
" les.
"
" L'examen champ par champ ne révèle aucune anomalie, ni
" cellule ni placard tissulaire qui puisse permettre de suspec-
" ter un processus malin.

Laparoscopie :

pratiquée par Mademoiselle RICORDEAU laparoscopiste du Professeur CAROLI.

" un lobe gauche du foie normal.
" la face antérieure gastrique également normale.
" le lobe hépatique gauche ne présente pas d'anomalie de
" texture.
" le lobe droit hypertrophié sans anomalie de texture apparente.

" en revanche la vésivule est petite dure comme de la pierre,
" blanche fronçant l'échancrure vésiculaire et avec à son
" voisinage sur le bord inférieur du foie, un petit nodule blanc
" comme un pois chiche.

" Donc apparence d'une vésicule scléro-atrophique lithiasique
" mais que le nodule blanc rend très suspecte.

" Péritoine sain.
" nombreuses adhérences entre la face inférieure du foie et
" le duodénum, latéralement à la vésicule.

Ainsi donc après trois mois d'hospitalisation on suspecte très fortement les nodules excavés d'être métastatiques secondaires à un cancer du pancréas.

L'état général de la malade est satisfaisant, il n'y a pas d'amaigrissement la toux et l'expectoration ont disparu.

La malade à sa demande part en maison de repos.

Pendant son séjour en maison de repos :

De nouvelles radiographies pulmonaires sont pratiquées :

- pas de modification par rapport aux derniers clichés.

Des radiographies gastriques montrent une sténose de la région antrale.

Pendant trois mois l'état général est satisfaisant. Insidieusement vont apparaitre :

- des douleurs au niveau des coudes et de l'épaule gauche,

- une paralysie radiale gauche.

Des clichés des deux membres supérieurs et de la colonne cervicale ne montrent pas d'anomalie.

L'état général se détériore et deux jours avant sa réhospitalisation apparait un ictère.

Réhospitalisation :

La malade revient dans le service le 12 novembre I968.

A son arrivée on note :

- des douleurs intolérables dans les deux membres supérieurs prédominant très nettement à gauche. A ce niveau :

  - abolition du réflexe tricipital,

  - paralysie de l'extension de la première phalange ainsi que des deuxième et troisième des quatre derniers doigts.

  - paralysie de l'adducteur du pouce,

  - la sensibilité reste correcte,

  - les réflexes bicipital et styloradial sont présents.

Donc atteinte de C7 C8 D1.

- un ictère avec urines foncées.

Quelques examens de laboratoire sont demandés :

- N.F.S. pas d'anomalie

- V.S. 92 - 132 mm

- S.G.O.T. 39 U

- S.G.P.T. 59 U

- Phosphatases alcalines 25,8 uB

- Bilirubine totale 75 mg/l

- Bilirubine directe 65 mg/l

Les nouveaux clichés thoraciques montrent :

"lacher de ballons" dont certains nodules semblent excavés.

Les clichés de la colonne cervicale ne montrent pas d'anomalie majeure, peut-être une légère diminution de la trame osseuse.

Rapidement l'état général s'altère.

Les douleurs deviennent de plus en plus insupportables malgré les antalgiques majeurs.

La malade meurt le I4 décembre I968.

AUTOPSIE

Dans les deux champs pulmonaires :

- nombreux nodules de plus de un centimètre de diamètre. A la coupe leur centre est nécrotique et leurs parois ont une épaisseur qui varie entre un et trois millimètres.

- Quelques ganglions para-hilaires sont eux aussi nécrotiques à l'examen macroscopique.

Foie :

- Il existe un bloc entre la face inférieure du foie le pédicule hépatique et la zone duodénum petite courbure de l'estomac.

- Un gros foie de cholostase présente a sa face inférieure un nodule métastatique de six centimètres de diamètre.

- A l'examen direct on ne retrouve pas de vésicule biliaire, mais une coupe macroscopique de la métastase hépatique fait apparaitre une petite vésicule atrophique dont la paroi est épaisse. Cette vésicule est remplie de substance nécrotique et de nombreux calculs en forme d'oursins.

- Le pédicule hépatique est impossible à disséquer noyé dans la masse tumorale nécrotique.

Estomac :

- l'examen macroscopique de l'estomac et du duodénum est normal.
  Il n'y a pas d'anomalie au niveau de l'ampoule de Vater.

Pancréas :

- la tête semble normale.

- le corps est plus difficile à examiner puisque faisant partie du bloc.

Le reste de l'examen macroscopique de l'appareil digestif est normal.

Un gros ganglion para-aortique est retrouvé à droite au niveau du duodénum.

Reins :

- les deux reins sont de volume normal,

- le droit est coiffé d'une énorme surrénale (dix fois le volume normal),

- la surrénale gauche est normale.

Le péritoine est normal d'aspect mais présente de nombreuses adhérences.

Histologie :

montre qu'il s'agit :

d'un CARCINOME VESICULAIRE.

Les différents fragments analysés sont très nécrotiques. La nécrose la plus importante s'observe au niveau de la vésicule.

On retrouve cependant un cancer primitif constitué par :

- des petites travées d'éléments cellulaires cubiques

- des tubes bordés par un épithélium cylindrique de type excréto-biliaire.

Cette prolifération envahit très largement la paroi vésiculaire qui est détruite.

Elle envahit aussi très largement le tissu hépatique.

Foie :

est le siège de lésions d'ictère par rétention, avec de nombreux thrombi biliaires à prédominance centro-lobulaire.

Poumons :

on retrouve des métastases du même type essentiellement faites de tubes ou de végétations papillaires tapissés d'un épithélium cylindrique excréto-biliaire.

Ces métastases sont souvent entièrement nécrosées en leur centre avec un aspect de liquéfaction qui correspond certainement avec les images radiologiques d'excavation.

Ganglions :

tous envahis.

En particulier ceux du hile et ceux de la région pancréatico-porta le .

Surrénale droite :

envahie massivement par la prolifération tumorale.

Conclusions :

" Cancer primitif de la vésicule biliaire avec diffusion au
" foie et métastases pulmonaires multiples.
" Métastases surrénaliennes et ganglionnaires.

Malheureusement il n'a pas été possible de prélever un fragment osseux cervical où il y avait certainement des métastases.

2e OBSERVATION

Cette observation faite dans le service de chirurgie du Docteur RENE montre qu'il faut être vigilant devant une association :

syndrome abdominal + images en lacher de ballons

et que le diagnostic de métastases excavées doit être évoqué peut-être plus souvent qu'il ne l'est.

Madame VIG... Denise, 60 ans.

entre dans le service le 13 décembre 1968 pour des douleurs de l'hypochondre droit irradiant dans le dos s'accompagnant de nausées et de fièvre à 39°3. Cet épisode faisant suite à un état grippal de 4/5 jours.

Comme antécédents :

- Embolie pulmonaire en I954 à la suite d'une intervention pour hernie inguinale gauche.

- Une encéphalopathie néonatale.

- pas d'antécédent pulmonaire.

- pas d'antécédent d'origine hépatique ou biliaire.

Histoire de la maladie :

Début brutal avec l'apparition :

- d'une fièvre à 39°/39°5

- de frissons.

- de courbatures.

Quatre à cinq jours après cet épisode pseudo-grippal, apparition brutale :

- d'une douleur de l'hypocondre droit irradiant dans le dos jusqu'à l'omoplate,

- nausées et fièvre.

A l'examen :

- un plastron vésiculaire discret,

- pas de gros foie,

- pas d'adénopathie,

- pas d'ictère,

- quelques râles disséminés dans les deux champs pulmonaires.

par ailleurs il n'y avait pas :

- d'amaigrissement récent,

- d'anorexie ,

- de trouble digestif avant l'épisode récent.

Le premier diagnostic évoqué était donc celui d'une cholécystite aiguë sur lequel se greffait le problème posé par les images pulmonaires en "lacher de ballons".

Examens complémentaires :

Laboratoire :

- numération : 4.760.000 G.R.
  10.800 G.B.
- V.S. 29 - 58 mm

Laparoscopie :

- Il existe au niveau du coecum ascendant une zone adhérentielle figée avec une anse grêle fixée et dilatée au contact permettant d'évoquer une tumeur du colon droit.
- Douglas : R A S
- Régions sous et sus-hépatiques non accessibles.
- pas de granulation péritonéale.

Radiographies pulmonaires :

- Opacités bilatérales nodulaires dont le diamètre atteignait un centimètre réalisant une image dite en "lacher de ballons".

Un mois après l'entrée dans le Service, de nouveaux clichés montraient :

- que certains nodules avaient augmenté de volume,
- que deux d'entre eux semblaient s'être excavés.

Malheureusement, des tomographies n'ont pas été faites.

Lavement baryté :

" Une image de défaut d'imprégnation du bas fond coecal
" avec une valvule de BOHIN qui paraît à sa place et une
" anse grêle normale.

Une intervention est donc pratiquée par le Docteur RENE sur le diagnostic clinique de néoplasme du fond coecal. En fait, le diagnostic d'intervention est différent puisqu'il semble s'agir d'un néoplasme de la trompe perforé dans le coecum.

L'étude histologique de la pièce opératoire montre :

" Un assez volumineux foyer tumoral dont le centre siège au
" niveau du bas fond coecal.

" Une prolifération des cavités glandulaires plus ou moins
" bien différenciées à épithélium cylindrique à type Lieberkühnien ayant une activité mucipare franche.

" Cette prolifération forme à l'intérieur de la lumière colique
" des bourgeons néoplastiques.

" Toute l'épaisseur de la paroi colique est détruite par cette
" prolifération ou par des flaques colloïdes muqueuses qui
" diffusent assez profondément dans la séreuse et le méso.

" La trompe entourée par cette stroma-réaction et pénétrée
" en plusieurs points par la prolifération colloïde.

" Les tubes néoplastiques diffusant dans les axes conjonctifs
" de la muqueuse tubaire.

" Un des ganglions de la région iléo-coecale envahi par un
" carcinome muco-secrétant.

Conclusions :

" Adéno-carcinome colique Lieberkühnien primitif avec
" diffusion à la trompe secondairement.

La malade sort le 30 janvier 1969.

Au point de vue radiologique, les images pulmonaires ont nettement augmenté de volume et certains nodules semblent s'excaver.

Depuis , nous n'avons pas eu de nouvelles de la malade.

Nous présentons dans les pages suivantes les observations que nous avons recueillies à l'Hôpital Tenon, dans le service de pneumophtisiologie de Monsieur le Professeur Henri BROCARD.

HEM... Maurice, 67 ans.

entre à l'hôpital pour un épisode pulmonaire aigu avec dyspnée.

Parallèlement est apparue une hématurie.

Une radiographie faite à son entrée montre :

- de nombreuses masses arrondies de volumes différents disséminés dans les deux champs pulmonaires prédominant aux bases.

- une masse de la base droite excavée.

Une cytoscopie faite pour élucider le problème posé par l'hématurie montrait :

- une grosse tumeur vésicale.

Le malade meurt un mois après son admission à l'hôpital.

Diagnostic :

- cancer secondaire du poumon

- cancer primitif vésical.

HAZ... Eugène, 52 ans.

En novembre I954 : apparition

- d'une toux rebelle

- d'un amaigrissement.

En mars I955 : l'aggravation des signes fonctionnels d'origine pulmonaire nécessite l'hospitalisation du malade.

Les radiographies et les tomographies faites à cette date montrent :

- des masses arrondies multiples disséminées dans les deux champs pulmonaires prédominant aux bases.

Trois mois plus tard, on constate l'excavation de l'une de ces masses.

Le mois suivant, l'examen radiologique montre :

- une augmentation de volume de ces masses arrondies,

- une augmentation considérable de l'excavation préexistante et de nouveaux nodules en voie d'excavation.

Le malade meurt rapidement.

Il n'y a pas eu de vérification.

GRI... Pierre, 60 ans :

Entre dans le service pour un syndrome pulmonaire.

Dans ses antécédents, on note :

- En février 1954 , découverte d'une tuberculose pulmonaire du sommet droit traitée par une antibiothérapie anti-tuberculeuse.

- En août 1956, découverte d'une insuffisance surrénalienne traitée par la cortisone.

- En septembre 1957, néphrectomie pour tumeur maligne surrénalienne gauche.

  En même temps apparition d'une opacité de la base du poumon droit pour laquelle on propose une exérèse.

- En janvier 1956, lors de l'hospitalisation à Laennec pour cette exérèse, on découvre des B.K. dans l'expectoration.

  Après un mois de traitement par I.N.H. et S.M. le malade est transféré dans le service pour poursuivre le traitement anti-tuberculeux et une radiothérapie éventuelle sur la masse pulmonaire.

Devant la tumeur qui grossit et qui est en voie de nécrose, on récuse la radiothérapie.

Après un mois de traitement dans le service par Rimifon et cortisone le malade est envoyé dans le service du Professeur DE GENNES.

Le malade meurt quelques semaines plus tard.

HEM... MAURICE 67 ans

I

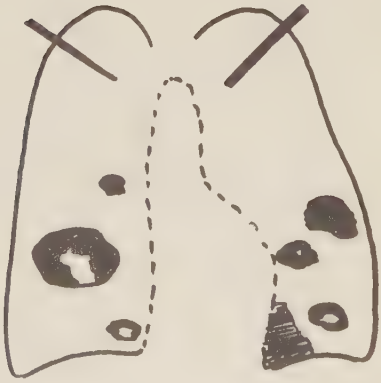

II

HAZ... EUGENE 52 ans

GAT... Marcel, 45 ans.

Découverte d'examen systématique.

Jusqu'en Avril I964 les radiographies systématiques étaient toujours normales.

En Avril I964 découverte d'une plage d'opacité sous-claviculaire droite, externe, de 3 cm de diamètre, creusée de multiples cavités sans bronche de drainage.

A ce moment il n'y a pas de toux

pas d'expectoration.

Du 11 mai au 7 septembre séjour en sanatorium où le malade est soumis à une antibiothérapie antituberculeuse. Quatre tubages sont pratiqués dont deux après bronchoscopies ; les bacilloscopies reviennent négatives. La bronchoscopie ne montrait pas d'anomalie.

I9 septembre I964 des tomographies sont de nouveau refaites. Il n'y a pas d'amélioration.

L'opacité a un aspect plus compact que précédemment car la partie ulcérée est moins importante.

A la suite de ce traitement d'épreuve non concluant une décision d'exérèse est envisagée.

8 octobre I964 hospitalisation en vue d'explorations plus complètes.

De nouveaux clichés radiologiques sont faits : on constate un remaniement de la lésion pré-existante. Une thoracotomie exploratrice est envisagée afin d'élucider le problème posé par cette image évolutive. S'agit-il :

- d'un tuberculome ?

- d'un cancer ?

- d'un aspergillome ?

25 octobre 1964 le malade est envoyé à Marie Lannelongue. Les radiographies faites à cette date montrent :

- la persistance de l'opacité excavée du L.S.D. peut-être augmentée de volume et

- l'apparition d'une nouvelle image gauche rétro-cardiaque siégeant dans le Nelson, volumineuse, non excavée sur le cliché standard mais apparaissant sur les tomographies de profil.

10 novembre 1964 le malade revient dans le service pour d'autres explorations.

- la bronchoscopie ne montre rien d'anormal. L'aspiration pratiquée à cette occasion fait saigner.

- une radiographie de l'estomac est demandée chez ce malade qui a des antécédents d'ulcère duodénal, car traité à plusieurs reprises il continue à souffrir par intermittence.

Les clichés montrent :

une image lacunaire constante au niveau de l'antre pylorique "fortement suspecte de malignité".

21 Novembre 1964, le malade est mis à un traitement anti-mitotique avec une surveillance journalière hématologique.

Huit jours plus tard le malade meurt en agranulocytose.

Le compte rendu histologique des pièces de vérification ne nous apporte pas la certitude du diagnostic.

" tumeur pulmonaire très nécrosée.
" la tumeur parait se continuer par endroits avec les
" alvéoles pulmonaires.
" les cloisons inter-alvéolaires sont très épaisses et
" fibreuses.
" les cellules bordantes sont hautes et parfois avec une
" vacuole apicale.

" La métastase hépatique comporte de grosses cellules
" monstrueuses dans une charpente fibreuse.

" Rate et reins R.A.S.

" Le plastron constaté au niveau du duodénum est dû à
" une hyperplasie localisée dans les glandes de Brunner.

Le cancer primitif n'est pas retrouvé mais il existe une autre métastase dans le foie.

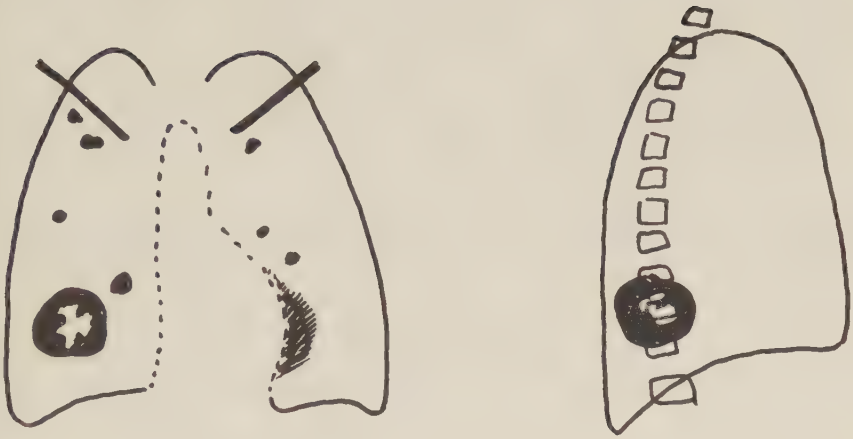

GRI...PIERRE 60 ans

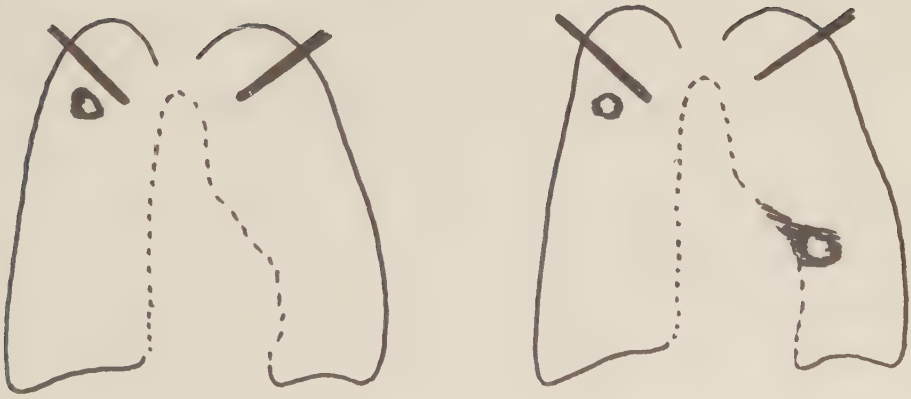

GAT... MARCEL 45 ans

DUB... Robert, 30 ans.

Malade traité pour un épithélioma sudoral de la plante du pied droit.

En I957 : exérèse locale de cette tumeur.

En février 1959 : amputation à mi-cuisse pour récidive locale.

En mai I960 : découverte lors d'une radiographie systématique de contrôle de plusieurs opacités arrondies dont trois dépassent 2 cm de diamètre.

En septembre I960 apparition :

- d'une dyspnée d'effort,

- d'une expectoration hémoptoïque et

- d'une altération de l'état général.

En décembre I960, des radiographies montrent :

- de multiples opacités dans les deux champs pulmonaires en "lacher de ballons".

En Janvier I96I : hospitalisation en vue d'examens complémentaires.

- les radiographies et les tomographies montrent :

  - un lacher de ballons

  - certaines masses tumorales complètement excavées à limite fine donnant un aspect kystique aux lésions.

Le malade sort et retourne chez lui où il sera suivi par son médecin traitant. Il meurt peu de temps après.

Le diagnostic porté sur ce cas :

"Métastases pulmonaires d'un épithélioma sudoral".

JAL... Georges, 67 ans.

est hospitalisé pour syndrome pulmonaire aigu : fièvre à 40° et ronchus.

En juin 1968 résection endoscopique d'une tumeur de la vessie suivie d'une radiothérapie. Cette tumeur ayant été découverte à la suite d'hématuries terminales.

En novembre 1968 épisode pulmonaire aigu nécessitant l'hospitalisation.

A l'examen on note :

- des adénopathies axillaires bilatérales formées de ganglions volumineux, fixés, non douloureux.

Les radiographies montrent :

- des opacités denses essentiellement hilaires droites, parahilaires gauches et sous-claviculaires gauches.

Les tomographies apportent un fait nouveau :

- dans le Nelson existence d'une grosse opacité exavée et

- de nombreux nodules plus petits également excavés.

Les examens directs de B.K. sont négatifs.

Les cultures sur Lowenstein sont également négatives.

Le malade meurt rapidement.

Diagnostic :

" métastases pulmonaires et axillaires d'un cancer de
" la vessie.

FAB... Roger, 64 ans.

Malade connu depuis 1960.

A cette époque, il avait été hospitalisé pour une pleurésie gauche (vérifiée histologiquement et présence de B.K. sur la pièce).

Triple traitement plus cortancyl pendant sept mois et sé - jour en sanatorium jusqu'en I962.

En décembre I962 nouvelle hospitalisation pour polysérite péricardo-pleurale à prédominance péricardique. Il n'y avait pas d'autres signes de diffusion, ni méningée ni péritonéale.

Triple traitement et cure en sanatorium.

En mai I965 nouvelle admission pour malaises mais tous les examens sont négatifs.

En mars I966 laryngectomie pour tumeur maligne à Laennec suivie de soixante douze séances de radiothérapie.

En décembre I966 résection endoscopique prostatique d'un lobule suspect de transformation carcinomateuse.

En mars I968 apparition d'opacités régulières, arrondies, de la taille d'une pièce de cinq centimes (c'est à dire de trois centimètres de diamètre) dans les deux champs pulmonaires.

A son entrée à l'hôpital le 3 avril I968, le malade est en assez bon état général et ne présente pas de troubles fonctionnels respiratoires.

Les radiographies et les tomographies montrent :

- la présence de plusieurs masses rondes disséminées dans les deux champs pulmonaires.

- la présence d'une cavité au sein de l'une d'elle.

On admet l'origine prostatique de la masse et on commence un traitement hormonal.

A l'examen :

- il n'y a pas d'envahissement osseux,

- le foie est augmenté de volume de deux travers de doigt.

Le malade sort et sera suivi en consultation.

En juillet I968, un examen scopique de contrôle montre :

- une augmentation de volume des masses de la base droite.

En septembre apparition d'un épanchement pleural droit et de gros ballons disséminés dans les deux champs. Par ailleurs l'état général est médiocre.

En octobre I968 le malade est de nouveau hospitalisé :

- son état général est très mauvais,
- la respiration est très difficile et il existe une cyanose très importante,
- ni toux,
- ni expectoration,
- le foie, débordant de trois travers de doigt, est dur, irrégulier , indolore.
- il n'y a pas d'ascite,
- il existe de nombreuses adénopathies :
    - axillaires bilatérales de la grosseur d'une noix,
    - jugulo-carotidienne droite de la taille d'une noisette.

Les radiographies montrent :

- un épanchement pleural droit massif,
- des opacités floues irrégulières, dont certaines semblent excavées, dans le champ gauche.

Une ponction pleurale ramène un liquide séro-hémorragique.

Le malade meurt le 9 octobre I968.

Diagnostic :

Métastases pulmonaires d'un cancer laryngé ou prostatique.

MAU... Jean, 60 ans.

entre dans le service au début du mois de juillet 1968 pour élucider le problème posé par une opacité para-médiastinale et para-cardiaque droite.

Le début de la maladie remonte à début mai où étaient apparus des crachats hémoptoïques.

Le diagnostic de pneumopathie aiguë est porté sur les radiographies faites à ce moment.

En fait, en 1965, on découvre un diabète à la suite d'une asthénie . Depuis cette date le malade présente toujours une asthénie intense et progressivement il maigrit de douze kilos en deux ans.

A son entrée, on note :

- hépatomégalie allant jusqu'à l'ombilic, sensible , ferme et mobile mais sans ascite,

- au niveau du front, au-dessus de l'oeil droit, une lésion ulcérée.

L'examen anatomopathologique de cette lésion montre qu'il s'agit d'un épithélioma baso-cellulaire.

- l'état général est très mauvais.

Les radiographies montrent :

- une opacité para-médiastinale droite avec deux zones d'excavation.

Une bronchoscopie pratiquée révèle au niveau de la L.I.D. deux bourgeons blanchâtres et saignants.

Le malade meurt rapidement.

Compte rendu d'autopsie :

" foie, 5 kilos; surface composée de la juxta-position
" de nodules.
" bloc cardio-pulmonaire : adhérence pleurale droite
" induration importante du pédicule pulmonaire.
" autour du tronc coeliaque, deux masses blanchâtres.
" grosses surrénales indurées.

Macroscopie :

" atteinte massive des deux surrénales par le processus
" tumoral.
" atteinte tumorale massive du pancréas.
" atteinte tumorale massive du foie.
" atteinte tumorale ganglionnaire autour de la B.L.I.D.
" avec bourgeonnement de l'origine de la bronche.
" multiples plages blanchâtres pleurales de la plèvre.

Microscopie :

" foie, pancréas, surrénales, B.L.I.D., plèvre, poumons
" sont le siège de lésions à type de carcinome anaplasique.
" au niveau du poumon, l'atteinte se caractérise par une tumeur très envahissante de la B.L.I.D. avec aspect de
" lymphangite de la plèvre.

Diagnostic :

"Cancer primitif : épithélioma baso-cellulaire cutané.
" cancer secondaire : métastases multiples.

MIG... Charles, 68 ans.

En janvier 1968 : épisode pseudo-grippal trainant :

- fatigue,
- anorexie,
- toux importante ramenant une expectoration abondante
- dyspnée d'effort,
- douleurs thoraciques de la base gauche,
- parfois quelques crachats striés de sang,
- perte de poids importante : 8 kilos en cinq mois.

En avril 1968 :
un examen radiologique fait devant la persistance de certains signes fonctionnels pulmonaires montre :

- une volumineuse opacité arrondie et floue para-cardiaque gauche.

En mai 1968 : une nouvelle radiographie met en évidence l'excavation de l'opacité para-cardiaque.

De plus, l'expectoration muco-purulente jusqu'alors devient hémoptôïque.

En juin 1968, l'état général est satisfaisant.

Au point de vue pulmonaire :

- toux matinale grasse,

- l'expectoration n'est plus hémoptoïque mais blanchâtre,

- la dyspnée est moins importante.

Les radiographies et les tomographies faites à cette époque montrent :

- une opacité vaguement arrondie, mais à bords tourmentés, siégeant dans la partie postérieure de la pyramide basale gauche en dehors du médiastin.

- sur la radiographie standard il semble exister une clarté non retrouvée sur les tomographies.

La bronchoscopie ne nous apporte pas la clé du diagnostic :

- léger oedème de l'arbre bronchique gauche rempli de sécrétions muco-purulentes.

- l'aspiration ramène un pus liquide chocolat.

Une ponction transpariétale après repérage scopique affirme la nature maligne de la lésion :

Traitement radiothérapique. Les images radiologiques restent inchangées après deux mois de traitement.

Au début de 1969, apparition :

- d'une dyspnée avec cyanose,

- d'une fièvre à 40 °,

- insuffisance respiratoire très intense,

Une radiographie montre une augmentation de volume de l'opacité préexistante avec attraction trachéale.

De nouveaux clichés pratiqués en février ne montrent pas d'amélioration : persistance de nombreuses opacités surtout dans la lingula.

On instaure un traitement antibiotique banal, plus des corticoïdes et le malade sort.

A ce jour nous n'avons pas de nouvelles de ce malade.

Nous rapportons une dernière observation qui ne pourra pas figurer dans nos conclusions.

Elle nous a semblée particulièrement intéressante car elle nous montre combien est délicat le diagnostic de cancer secondaire du poumon.

LEF... Jean , 48 ans.

Connu depuis juin 1960.

A cette époque découverte à la suite d'un examen systématique de :

- deux opacités arrondies dans chacun des poumons.

Les recherches de bacilles sont toujours négatives .

D'emblée se posait le difficile diagnostic différentiel entre :

- une tuberculose à type de masse caséeuse,

- une néo-formation secondaire.

Aucune preuve n'a jusqu'alors été faite en faveur de l'une ou de l'autre de ces deux étiologies.

Le malade étant très coopérant accepte un traitement anti-tuberculeux :

- I.N.H. et S.M. de septembre 1960 à Octobre 1962.

- aucune action de ce traitement.

Radiologiquement, nous assistons à des remaniements des lésions :

- augmentation de volume des opacités,

- excavation de certaines,

- puis de nouveau elles apparaissent pleines tandis que d'autres masses apparaissent.

Il est vraisemblable qu'il s'agisse d'un cancer secondaire mais nous sommes surpris par la lenteur d'évolution de ces lésions et par l'absence de retentissement sur l'état général.

oOo

METASTASES CAVITAIRES

- LITTERATURE -

Nous avons décrit dans les pages précédentes deux observations auxquelles nous avons participé et dix observations que nous avons trouvées de l'iconographie personnelle de Monsieur le Professeur BROCARD. Toutes ont fait l'objet de nombreuses discussions.

Il nous a paru intéressant de présenter des cas analogues que nous résumons sous forme de synthèse pour étayer notre thèse sur le diagnostic des cancers pulmonaires métastatiques excavés.

Tableau I :

Nous présentons dix cas décrits par LEMAY et PIRO de l'hôpital de Boston.

Il résume l'histologie du cancer primitif et des métastases ainsi que le nombre de lésions cavitaires ou nodulaires.

Tableau II :

Nous résumons sept observations prises chez des auteurs différents qui font apparaitre les divers examens complémentaires nécessaires pour étayer le diagnostic différentiel.

TABLEAU N° I

Cancer primitif	Histopathologie de		Présence de lésions		Diamètre cavitaire en mm	Epaisseur des parois en mm	Examen cytologique des crachats
	cancer I	métastases	cavitaires (nombre)	nodualires (nombre)			
Rectum	Adénocarc. mucosecret.	?	22	2	5 - 25	I - 4	négatif
Rectum	Adénocarc.	Adenocarc. idem	25	I	I0 - 25	2	négatif
Colon	Adénocarc.	Adénocarc. idem	I	0	40 - 70	2	négatif
Colon	Adénocarc.	?	I3	7	2 - 20	I - 3	négatif
Colon	Adénocarc. colloïdal	Carcinome colloïde	I	0	20	3 - 5	non pratiqué
Larynx	Carcinome épiderm.	Carcinome épiderm. + nécrose	I9	2	5 - 60	2 - I5	non pratiqué
Thyroïde?	Carcinome indiffér.	?	4	I8	4 - 22	I - 2	négatif
Vessie	Carcinome	Carcinome	2	I0	I5 - 25	2 - 6	non pratiqué
Larynx	Carcinome épiderm.	Carcinome épiderm.	5	3	20 - 70	I - 3	non pratiqué
Vessie	Carcinome	Carcinome	multiple	qq nodules	?	?	non pratiqué

TABLEAU N° II

Cancer primitif	Histopathologie de cancer I	Histopathologie de métastases	Présence de lésions cavitaires (nombre)	Présence de lésions nodulaires (nombre)	Diamètre cavitaire en mm	Epaisseur des parois en mm	Examen cytolog. des crachats	V.S.	Recherche de B.K.	Eosinophilie	Bronchoscopie	Douleurs thoraciques	Dyspnée	Hémoptysie
Col utérin	Epithélioma	Epith. épid. indiffer.	3	I	I5 - 60	2 - 4	négatif	38 - 58	négative	26%	Nb. bourgeons	terminales	+++	Crachats hémoptoïques
Col utérin	Epithélioma baso-cell. stade II	Epith. pavimenteux très envahissant T. interméd.	I	I	petite orange	assez épaisse	négatif	98 - I25	négative	I6%	Pas sténose pas végétation pas rigidité	terminale	+++	Crachats hémoptoïques
Pancréas	Adénocarc.	Cancer second. à forme médiastino-pulm.	2	0	50 - 60	2 - 5	négatif	7I - I30	négative	I2%	Sténose bronch. à gauche	+++	+++	Crachats hémoptoïques
Pancréas	Adénocarc.	Adénocarc. idem	2	I	25 - 30		négatif	8I - I44	négative	8%	RAS			Hémoptysie
Anus	Epithélioma		Lacher de ballons dont certains s'excavent.		20 - 30		négatif	II9 - I38	négative	?	Déformation ses 2 bronches			
Vésiculaire	Carcinome	Carc. idem épith.cylind. excréto-bil.	I0	6	20 - 30	I - 3	négatif	I02 - II9	négative	7%	Epaississement de l'éperon	+++	+++	Crachats hémoptoïques les I0 derniers jours hémoptysie terminale
Colon	Adenoc.		Lacher de ballons dont certains s'excavent		I5 - 20		non pratiqué	29 - 58	négative	6%	non pratiquée			

DIFFERENTES ETIOLOGIES ET LEURS DIAGNOSTICS DIFFERENTIELS DES EXCAVATIONS PULMONAIRES.

Bien que nous n'ayions pas fait une grande place dans notre première observation aux difficultés de diagnostic que nous a posé l'histoire de notre malade, notre premier souci a été d'éliminer une tuberculose pulmonaire chez cette femme qui est entrée dans le service pour une "affection pulmonaire trainante" soignée depuis un mois par une antibiothérapie anti-tuberculeuse sans amélioration associée à une V.S. très accélérée et à l'apparition à la radiographie d'images anormales. Ces images se sont modifiées sous nos yeux peu à peu et nous avions eu à discuter l'étiologie possible de ces nodules excavés.

Voici les différents diagnostics que l'on peut évoquer dans ce cas.

Ci-dessous nous énumérons simplement les différentes étiologies possibles tandis que dans les paragraphes suivants nous abordons le diagnostic différentiel de chacune de ces étiologies.

1 - tuberculose,

2 - abcès multiples du poumon,

3 - infections à champignons,

4 - cancers primitifs,

5 - kystes,

6 - infarctus pulmonaire,

7 - allergie et maladies du collagène,

8 - affections parasitaires,

9 - corps étrangers.

I - TUBERCULOSE

L'aspect nodulaire excavé de lésions pulmonaires est tellement fréquent dans la tuberculose que invariablement la première étiologie à évoquer devant une excavation est une tuberculose pulmonaire.

Mais le diagnostic différentiel n'est pas toujours aisé et bien souvent il présente des écueils redoutables.

Cependant la discussion de ce diagnostic est primordiale car en fonction de celui-ci vont découler : pronostic et traitement.

Comment expliquer que ce diagnostic différentiel soit posé plus fréquemment qu'auparavant ?

Ceci est dû au fait que :

- nous connaissons beaucoup mieux les cancers, leur pronostic, leurs chances de survie améliorées par des traitements plus efficaces donc pour certains des possibilités accrues de métastases.

- D'autre part la tuberculose, malheureusement a souvent un aspect atypique modifié par des thérapeutiques antibiotiques prescrites sans certitude de diagnostic.

Sur quels éléments va-t-on pouvoir étayer notre diagnostic ?

Nous présentons ci-dessous des données schématiques mais il est certain que la réalité est toute autre.

A - CIRCONSTANCES DE DECOUVERTE .

Dans bien des cas le tableau clinique est silencieux et ce n'est que lors d'un examen systématique de contrôle que l'on découvre une atteinte pulmonaire.

- examen systématique radiologique pour un malade chez lequel on connait un cancer primitif,

- examen systématique annuel banal dans la majorité des cas.

Parfois les lésions sont découvertes au cours d'un épisode pulmonaire plus ou moins dégradé s'acccompagnant d'une fièvre au long cours, non modifiée par une antibiothérapie banale. Dans ce cas aussi :

- notion de cancer primitif, il y a toutes les chances pour que ce soient des manifestations métastatiques.

- il n'y a pas d'antécédents, pas de notion de contage tuberculeux et l'examen clinique à la recherche d'une possibilité de cancer primitif est nul, dans ce cas les investigations doivent être poussées.

B - SYMPTOMATOLOGIE

est souvent bien pauvre et ce n'est pas sur elle que le diagnostic différentiel doit compter.

Cependant, quelques petits signes sont plus en faveur d'une atteinte que de l'autre, et c'est surtout leur association qui parfois devient plus évocatrice.

Les signes généraux :

sont semblables dans les deux atteintes, cependant :

- asthénie + anorexie + amaigrissement modéré sont plus en faveur d'une tuberculose surtout s'ils sont associés à :

  - des insomnies banales sans cause douloureuse,

  - des sueurs nocturnes,

  - et des troubles du caractère.

- par contre, une grande asthénie une anorexie plus spécifique associées à un amaigrissement important doivent faire penser à une étiologie maligne.

Les signes fonctionnels :

seraient plus évocateurs :

- la toux sèche, spasmodique est plus en faveur d'une néoformation surtout si elle est accompagnée de crachats striés de sang.

- la dyspnée n'est pas un bon élément pour le diagnostic car elle est surtout fonction de l'atteinte parenchymateuse.

- les douleurs à type de rachialgies et de scapulalgies sont plus en faveur d'une étiologie maligne.

- l'hémoptysie se trouve dans les deux cas.

En fait les signes fonctionnels et les signes généraux n'ont qu'une valeur très relative.

C - EXAMEN RADIOLOGIQUE

est un élément capital pour étayer notre diagnostic. Il doit être pratiqué d'une façon parfaite. On demande :

Un examen scopique , des radiographies sous différentes incidences et surtout des tomographies, elles aussi, sous différentes incidences.

C'est devant ces clichés que vont se discuter les différents diagnostics.

- La radioscopie :

  permet l'étude dynamique des lésions si celles-ci sont suffisamment importantes pour être perçues. Dans notre cas il est parfois intéressant de constater la fermeture concentrique en "bourse" à la toux de l'excavation ce qui indique une certaine souplesse du parenchyme et est en faveur d'une tuberculose.

- Les radiographies standards :

  permettent de localiser les lésions et de les étudier sommairement :

  Le siège de la lésion garde une certaine valeur :

  - les lésions tuberculeuses siègeant plus volontiers dans les parties supérieures du poumon et dans les segments postérieurs,

  - les images de la partie moyenne ou de la base ont plus de chance d'être malignes.

La recherche de signes radiologiques associés est souvent intéressante :

- la présence de calcification à distance ou l'existence de séquelles de pleurésie font penser à une tuberculose ancienne.

- les niveaux liquides sont plus en faveur de tuberculose.

- classiquement l'aspect de la paroi cavitaire est :

  - régulière en cas de tuberculose,

  - irrégulière, épaisse en cas d'excavation néo-plasique.

- les tomographies :

  permettent de localiser très précisément le siège des lésions et surtout de visualiser des lésions passées inaperçues sur des radiographies standards.

En résumé aucun des signes radiologiques n'est très probant Il est assez rare, sinon exceptionnel, qu'une certitude absolue puisse être ainsi acquise.

De toute manière ces examens radiologiques doivent être répétés afin de suivre l'évolution des lésions.

D - EXAMENS DE LABORATOIRE

Ils prennent souvent une signification quand on les associe à d'autres données.

Isolément parfois ils ont une valeur diagnostique.

- l'hémogramme le plus souvent est normal.

- la vitesse de sédimentation :

  - très élevée par exemple à 80-110 mm serait plus en faveur d'une étiologie maligne.

  - modérément élevée 20-50 mm serait plus en faveur d'une atteinte tuberculeuse.

  mais il y a de nombreuses causes d'erreur.

- l'éosinophilie peut se rencontrer en cas de néo-formation.

- les bacilloscopies répétées négatives sont en faveur d'une étiologie maligne.

  Si le malade n'a pas reçu de traitement anti-tuberculeux il serait absolument impensable que ces multiples lésions excavées, si elles sont d'origine tuberculeuse, ne déchargent pas des quantités de B.K. surtout lorsque cette recherche est pratiquée de nombreuses fois.

Dans notre observation il a été pratiqué :

20 recherches directes

10 cultures sur Lowenstein.

- l'étude cytologique de l'expectoration est aussi capitale :

Mais une analyse cytologique négative à plusieurs reprises ne doit pas écarter la possibilité d'une étiologie maligne

Nous en avons la preuve si nous nous reportons aux tableaux I et II où toutes les études cytologiques des crachats sont négatives.

B.F. ROSENBERG et H.J. SPJUT analysèrent les expectorations et les aspirations bronchiques de cinquante malades suspectés d'être porteurs de métastases pulmonaires.

Dans I9 cas ils trouvèrent des cellules malignes. Sur ces I9 cas positifs :

- 8 étaient dus à l'examen de l'expectoration

- 7 à l'examen des aspirations bronchiques

- 4 à l'examen simultané des deux prélèvements.

Par ailleurs ils comparèrent leurs résultats avec ceux de la bronchoscopie.

Sur les I9 cas de diagnostic positif :

- 8 malades avaient un examen bronchoscopique normal.

- 4 autres ne passèrent pas cet examen

- 1 avait quelques anomalies

- 6 seulement avaient des lésions tumorales visibles.

Nous voyons donc le grand intérêt de cet examen :

- positif : affirme le diagnostic

- négatif : ne permet pas de l'écarter.

Nous reproduisons dans le tableau III les dix neuf observations de B.F. ROSENBERG et H.J. SPJUT.

TABLEAU N° III

N° CAS	DIAGNOSTIC CYTOLOGIQUE EXPECTORATION:	ASPIRATION	DIAGNOSTIC HISTOLOGIQUE DES LESIONS PULMONAIRES	CANCER PRIMITIF
I	Carcinome épidermoïde		Pièce de pneumonectomie: Métastases Carcinome épidermoïde	Col utérin Carcinome épidermoïde
2	Carcinome épidermoïde		Pas d'examen	Col utérin Carcinome épidermoïde
3	Carcinome épidermoïde	Carcinome épidermoïde	Pièce de lobectomie Métastases Carcinome épidermoïde	Col utérin Carcinome épidermoïde
4	Carcinome épidermoïde	Négative	Biopsie du poumon Métastases Carcinome épidermoïde	Col utérin Carcinome épidermoïde
5		Carcinome épidermoïde peu différentié	Biopsie pleurale Métastases Carcinome épidermoïde	Col utérin Carcinome épidermoïde
6	Carcinome épidermoïde		Pas d'examen	Col utérin Carcinome épidermoïde
7	Carcinome épidermoïde		Biopsie de poumon Carcinome	Sein Carcinome
8		Carcinome épidermoïde	Biopsie de poumon Biopsie de la masse tumorale endobranchiale. Métastases ? Carc. hautement indifférencié	Inconnu
9	Carc. épiderm. peu différencié Carc. épiderm. indifférencié		Autopsie	Pancréas autopsie Cancer anaplasique avec métastases pulmonaires
I0	3 examens négatifs	Adénocarc.	Pneumonectomie Métastases Adénocarcinome	Colon Adénocarcinome
II	Adénocarcinome		Biopsie bronchique Métastases Adénocarcinome	Colon Adénocarcinome
I2		Carcinome indifférencié	Biopsie bronchique Métastases Adénocarcinome	Colon ? Pas de diagnostic clinique évident
I3	Carcinome indifférencié		Lobectomie carcinome hautement anaplasique. Métastases ? Prostate - Reins	Pancréas autopsie Adénocarcinome peu différencié
I4	3 examens négatifs	Carcinome indifférencié	Biopsie de poumon Métastases Adénocarcinome peu différencié	Sein
I5	4 examens négatifs	Carcinome indifférencié	Biopsie bronchique Cancer métastatique des reins	Reins Anomalies à l' U.I.V.
I6	Carcinome indifférencié		Pas d'examen	Biopsie du mésentère et autopsie. Lymphosarcome
I7	4 examens négatifs	Positif	Biopsie bronchique Métastases Adénocarcinome	Rectosigmoïde Adénocarcinome
I8	Positif		Pas d'examen	Sein Carcinome
I9		Positif	Biopsie bronchique Métastases Carcinome épidermoïde	Col utérin Carcinome épidermoïde

E - BRONCHOSCOPIE

est souvent d'un grand secours pour élaborer le diagnostic; non pas qu'elle puisse toujours visualiser une lésion mais parce qu'elle peut permettre une biopsie et surtout l'aspiration.

F - EXAMEN GENERAL

Enfin il ne faut pas négliger de faire un examen général complet :

- la constatation d'un hippocratisme digital d'apparition récente ou des signes ostéo-articulaires constitue un argument en faveur d'une étiologie maligne.

- la recherche systématique de la possibilité d'une localisation primitive fait partie de cet examen.

  On pensera :

  - au tube digestif

  - aux reins

  - à la prostate

  - aux seins

  - à la thyroide.

- un examen attentif des aires ganglionnaires et du foie est nécessaire et tout ganglion accessible doit être biopsié.

De même on demandera systématiquement :

- un dosage des phosphatases acides et alcalines

- un dosage des prolans

- voire une exploration par l'iode I3I+

II - ABCES MULTIPLES DU POUMON

Ils sont très rares.

On ne les rencontre qu'au cours d'exceptionnelles septico-pyohémies.

A - ABCES A STAPHYLOCOQUES

Il est classique d'insister sur certaines conditions particulières d'apparition et d'évolution de ces abcès staphylococciques.

- apparition :
  - au cours d'une septicémie à staphylocoques
  - ou succédant à un épisode pneumonique ou broncho-pneumonique
- évolution radiologique caractérisée par la rapidité d'excavation des foyers pulmonaires suppurés se transformant en vastes bulles dont les dimensions sont susceptibles de variation rapide.

B - ABCES A KLEBSIELLA PNEUMONIAE

Leur fréquence s'est accrue au cours de ces dernières années en raison de la relative résistance des bacilles Gram négatif à l'antibiothérapie banale.

En général, ces abcès succèdent à une pneumonie ou à une pneumopathie à début brutal où l'intensité de la douleur thoracique et l'importance précoce de la dyspnée peuvent être des éléments en faveur du diagnostic.

Cette pneumopathie peut se résorber sans s'abcéder mais dans bien des cas, la suppuration se révèle par l'apparition d'images claires au sein d'une zone densifiée traduisant l'existence d'abcès multiples.

C - ABCES A SALMONELLA EBERTHI

Diagnostic d'exception puisque non signalés en France.

Ils ont été observés au Viet Nam chez des sujets non vaccinés et vivant dans des conditions très précaires.

Ils apparaissent à la fin du troisième septenaire . Ce sont de vastes foyers de suppuration.

D - ACTINOMYCOSE PULMONAIRE

C'est une affection essentiellement chronique due au développement dans les poumons de micro-organismes.

Elle provoque des tumeurs granulomateuses qui évoluent vers le ramollissement et la suppuration.

Classiquement l'actinomycose peut se rencontrer à tous les âges mais plutôt chez l'adulte jeune. (c'est une affection exceptionnelle).

- Les circonstances de découverte :

L'actinomycose réalise dans l'immense majorité des cas le tableau clinique d'une pneumopathie chronique.

- La symptomatologie :

est peu spécifique :

- altération progressive de l'état général
- petite toux rebelle
- essouflement
- amaigrissement modéré
- fébricule vespérale
- expectoratoon hémoptoïque

orientent plutot vers une tuberculose que vers une actinomycose.

- hémoptysie peu abondante

- douleurs para-sternales continues sourdes, non calmées par les antalgiques, irradiant vers le dos et l'omoplate.

évoquent plutot une origine maligne.

- l'examen radiologique :

est toujours difficile.

Les premiers foyers apparaissant toujours aux bases.

Plusieurs images pouvant se superposer :

- ombres d'atélectasie,

- zones hépatisées

- zones excavées toujours difficiles à affirmer.

Un signe en faveur d'une actinomycose serait l'envahissement des cotes du sternum voire du rachis.

Les lésions du squelette sont du type érosif avec ou sans prolifération de la moelle et du périoste.

- la bronchoscopie :

est presque toujours négative, mais elle permet l'aspiration.

- L'étude des crachats :

est d'un grand secours :

- parfois , on peut voir des "grains jaunes" caractéristiques

- la culture des crachats permet d'authentifier et d'identifier l'actinomycète en cause,

La seule caractéristique clinique à retenir en faveur d'une actinomycose est la fistulisation des lésions pulmonaires à la peau.

On pensera à l'actinomycose si le malade vit en pays d'endémicité et dans un milieu rural.

NOESSLE disait ;

" là où l'on dirige spécialement l'observation des cliniciens
" et des médecins sur l'actinomycose, on trouve toujours
" une fréquence extraordinaire de cette maladie.

E - MELIOIDOSE

Due au bacille de WHITMORE, reste encore une maladie aux frontières imprécises.

L'importance et la brutalité des manifestations initiales sont habituelles :

- température très élevée

- atteinte marquée de l'état général,

cette phase, correspondant à l'installation du processus septicémique, sera rapidement masquée par l'intensité de la sémiologie pulmonaire.

Un cortège fonctionnel particulièrement évocateur s'installe :

- vomique brutale toujours récidivante,

- toux incoercible

- dyspnée intense avec algies thoraciques.

Les images radiologiques :

- à la phase de début, elles ne présentent aucune originalité particulière :

  - opacités assez peu régulières de contours flous, mal définis, entourés de petits nodules d'aspect nuageux.

- mais rapidement au sein de ces zones de condensation se produit une destruction parenchymateuse donnant naissance à des cavités anfractueuses.

Le laboratoire :

- numération - formule sanguine normales

- vitesse de sédimentation normale

- la recherche du bacille de Whitmore doit être effectuée dans le sang après hémoculture à la phase d'invasion et au moment des rechutes.

Nous voyons que ce diagnostic doit rester un diagnostic d'exception.

Quelques cas ont été rapportés en France, chez des sujets revenant d'Extrême Orient.

III - INFECTIONS A CHAMPIGNONS

A - HISTOPLASMOSE PULMONAIRE PRIMITIVE CHRONIQUE

due à Histoplasma Capsulatum s'observe surtout chez les sujets âgés et ruraux en contact avec les réservoires à virus : rongeurs et animaux domestiques.

Le plus souvent , on note :

- toux,

- expectoration assez abondante, parfois hémoptoïque

- amaigrissement.

L'examen radiologique fait découvrir des infiltrats apicaux et sous-apicaux circonscrits qui s'excavent au gré des poussées successives réalisant des abcès multiples du poumon.

Les formes pulmonaires de l'histoplasmose ne sont facilement étiquetées que dans les zones d'endémicité (Amérique, Océanie).

La première observation française date de 1950 .

Le laboratoire est encore ici d'un grand secours : recherches des parasites dans l'expectoration et dans les produits d'aspiration bronchique.

Une intra-dermoréaction à l'Histoplasmine positive affirme le diagnostic, mais une réaction négative ne l'infirme pas.

IV - CANCERS PRIMITIFS

C'est un sujet bien vaste, que nous ne pouvons aborder que très sommairement.

A - CARCINOMES BRONCHIQUES PRIMITIFS

Les lésions du parenchyme pulmonaire sont constantes et volontiers intimement intriquées. On rencontre ainsi des lésions :

- d'alvéolite de tous les types,
- de pneumonie réticulée hypertrophique ou atrophique,
- de sclérose du collagène,
- des bulles d'emphysème,
- des infarctus rouge et blanc,
- et surtout des abcès à paroi soit anfractueuse, soit lisse, mais toujours suppurée et jamais épithélialisée.

Les conditions dans lesquelles le clinicien est appelé à voir des carcinomes bronchiques sont très variées.

Le plus souvent , la suspicion est d'ordre clinique :

- toux quinteuse, pénible, rebelle,
- hémoptysie dans 50 % des cas il s'agit de crachats ponctués de points rouges.
- douleur thoracique
- dyspnée + wheezing
- parfois, révélation aiguë fébrile infectieuse.

Radiologiquement, le carcinome peut être révélé par différentes images :

- images d'atélectasie,
- images juxta-hilaires,
- opacités rondes intra- parenchymateuses

- images cavitaires abcédées :

  - nécrose tumorale : la cavité est à parois épaisses et irrégulières avec ou sans niveau liquide .

  - ou excavation aseptique d'un infarctus.

- parfois ces cancers se révèlent par leurs métastases en "lâcher de ballons", l'éventualité la plus rare étant la précession de ces images métastatiques.

B - HODGKIN

Les images cavitaires du parenchyme pulmonaire sont exceptionnelles.

Les localisations pulmonaires de la lymphogranulomatose maligne sont souvent latentes et il est rare qu'un sujet atteint de maladie de Hodgkin soit amené à consulter pour des troubles portant sur l'appareil respiratoire, du moins en ce qui concerne les lésions intéressant strictement le parenchyme sans envahissement important des ganglions médiastinaux.

Différents types d'images radiologiques peuvent se rencontrer :

- les formes cavitaires semblent très rares et seraient dues à la possibilité de la fonte nécrotique des masses Hodgkiniennes (JACOB - DELARUE - BORSLEY & WASSON, ELSKIND & WEXELS, DICKSON & SMITHAN J. STEEL).

  Les parois des cavités sont habituellement anfractueuses et irrégulières, mais il n'y a pas de caractères radiologiques spécifiques qui permettent de les distinguer des cavités tuberculeuses ou métastatiques.

C - MALADIE DE BESNIER - BOECK - SCHAUMANN

Les manifestations pulmonaires se sont avérées, en particulier, d'une constatation presque banale, à telle enseigne que le diagnostic de B.B.S. est un des premiers diagnostics à évoquer devant une affection pulmonaire diffuse. Mais il n'en est pas de même lorsque l'on découvre au sein du parenchyme pulmonaire de multiples cavités réalisant un aspect d'emphysème bulleux scléro-atrophique et parfois même réalisant des images kystiques.

- L'expression clinique de cette sarcoïdose pulmonaire est presque toujours nulle :

  - pas d'atteinte de l'état général

  - pas de fièvre

  - numération-formule sanguine et vitesse de sédimentation normales

  - l'examen général ne montrant aucune autre localisation sarcoïdosique.

Il faut attendre une poussée évolutive pour voir se constituer une autre localisation de la maladie :

- ganglionnaire

- parotidienne

- oculaire

- nerveuse

- cutanée.

Mais on peut être amené à ne voir le malade qu'à un stade avancé de la maladie, dans ce cas les antécédents de poussées orientent le diagnostic associés à une symptomatologie fonctionnelle très importante :

- dyspnée

- toux

- expectoration

- hémoptysie

A ce stade avancé l'examen radiologique est souvent caractéristique :

- opacités irrégulières aux parties moyennes

- cavités plus ou moins kystiques dans les régions supérieures

- hyperclartés aux bases.

- Le diagnostic se fait grâce à la biologie :

  - numération, formule sanguine normale

  - vitesse de sédimentation normale

  - hypergammaglobulinémie

  - hypercalcémie

  - allergie tuberculinique presque toujours négative

- Le diagnostic repose évidemment sur la possibilité de biopsie de ganglion et de son étude histologique.

V - KYSTES SUPPURES

En général, les kystes aériens pulmonaires ne sont pas difficiles à diagnostiquer.

Ils siègent uniformément dans les deux champs pulmonaires, souvent en relation avec l'arbre bronchique et donc remplis d'air.

- Radiologiquement :

  images annulaires multiples nettement circonscrites à parois relativement fines.
  Il en est autrement lorsque se surajoute une surinfection
  Dans ce cas, la paroi s'épaissit et une infiltration inflammatoire modifie les septa.
  Si les kystes sont peu nombreux, ils passent souvent inaperçus sur des clichés standards et ce n'est qu'une découverte systématique par tomographie.

VI - INFARCTUS PULMONAIRE

Il n'est pas question d'envisager ici l'infarctus massif survenant au cours d'une embolie pulmonaire, mais les lésions dues à des micro-embolies.

L'évolution d'un infarctus allant souvent vers la nécrose aseptique, on est parfois en présence d'un cliché radiologique où se trouvent plusieurs lésions d'âges différents :

- zone excavée

- zone en voie d'excavation

- opacité plus ou moins homogène.

Si un cliché radiologique de contrôle peut être fait quelques jours après le premier, on peut constater de nouvelles excavations, mais aussi de nouvelles opacités.

Les antécédents fournissent en général la clef du diagnostic :

Il s'agit d'un sujet : alité

- d'un opéré

- d'un malade ayant une phlébite

- d'un cardiaque.

On attachera de l'importance à l'apparition :

- d'une petite hémoptysie

- d'une douleur thoracique

- d'un clocher thermique sur un train fébrile

- d'une sensation d'angoisse.

VII - ALLERGIES ET MALADIES DU COLLAGENE

A - SYNDROME DE LOEFFLER ou infiltrats pulmonaires fugaces avec éosinophilie contemporaine.

Il se développe habituellement dans une symptomatologie clinique très atténuée :

- peu de signes généraux

- signes fonctionnels pouvant passer inaperçus :

  - point de côté léger

  - toux sèche

- l'examen bactériologique montre que des germes banaux. Il n'y a pas de B.K.

- l'hémogramme montre une éosinophilie toujours supérieure à 10 % pouvant atteindre 30 %.

- la cytologie de l'expectoration montre :

  - des cellules desquamées

  - de nombreuses cellules éosinophiles.

Le plus souvent, le syndrome de Loffler est une découverte systématique de l'examen radiologique. De nombreux aspects ont été décrits :

- ombres étendues à contours irréguliers,

- condensations arrondies,

- ombres multiples confluentes ou polycycliques

- ombres simulant des infiltrats tuberculeux secondaires.

L'évolution de ces images radiologiques est particulière :

- remaniement rapide de l'opacité et sa disparition brutale en quinze jours, trois semaines.

- ELKELES et BUTLER décrivent un syndrome de Loffler où l'évolution des images radiologiques se fait vers l'excavation.

B - SYNDROME DE WEGENER

Affection très rare apparentée à la périartérite noueuse. Les lésions pulmonaires dominent le tableau, parfois précédées par une rhino-pharyngite nécrosante et extensive.

L'aspect clinique est peu évocateur :

- hémoptysie plus ou moins abondante;

- dyspnée

De même , les clichés radiologiques faits à cette occasion ne nous apportent aucun secours, montrant :

- des plages d'infiltrations étendues souvent excavées.

Mais, rapidement l'état général s'aggrave et l'amaigrissement devient très important, faisant penser à un cancer.

Enfin, la clef du diagnostic nous est apportée par l'apparition progressive d'une insuffisance rénale.

L'association REINS-POUMONS à côté des lésions RHINO-SINUSIENNES inaugurales faisant penser à un syndrome de WEGENER.

Nous ne citerons pour mémoire que les rares cas d'atteinte pulmonaire avec excavation des lésions dans :

- le lupus érythémateux disséminé

- la péri-artérite noueuse.

VIII - INFECTIONS PARASITAIRES

A - AMIBIASE PULMONAIRE

est relativement rare en France.

Elle peut non seulement s'observer chez des malades dont l'infestation parasitaire s'affirme sur des antécédents intestinaux typiques et avérés, mais aussi chez des sujets dont rien ne donne à penser qu'ils sont amibiens.

Deux notions fondamentales sont presque toujours vérifiées, selon lesquelles l'ensemencement pulmonaire trouve :

- son point de départ dans une amibiase intestinale,

- un relais obligatoire dans une amibiase hépatique.

Les antécédents sont donc très importants à connaître.

Cliniquement :

l'amibiase pulmonaire passe souvent inaperçue. Elle est souvent annoncée par un point de côté qu'exagère la toux chez un sujet dont on vient de découvrir une amibiase hépatique.

Radiologiquement :

on peut rencontrer plusieurs variétés d'images dont celles d'infiltrats ronds disséminés en "lâcher de ballons".

B - HYDATIDOSE

L'echinococcose pulmonaire est due au développement, dans le poumon, des vésicules larvaires de Taenia echinococcus granulosus. C'est une localisation des plus fréquentes de la maladie hydatique humaine.

Le kyste unique, aspect le plus habituel de l'hydatidose pulmonaire, ne nous intéresse pas dans cet exposé.

Les kystes multiples groupent deux ordres de faits :

- Echinococcose primitive.

  L'association de plusieurs kystes primitifs constitue l'éventualité la plus fréquente.

  Dans ce cas, sur les clichés pulmonaires, on trouve des kystes qui ne sont pas au même stade évolutif.

- Echinococcose secondaire métastatique consécutive à la déhiscence d'un kyste viscéral primitif dans une grosse veine.

  Elle est très rare, car les accidents immédiats de cette rupture sont habituellement mortels

  C'est au bout de plusieurs mois, voire plusieurs années, qu'une hémoptysie , une vomique séreuse, font découvrir de nombreuses petites opacités bilatérales et retrouver dans le passé le drame qui a marqué la rupture du kyste primitif.

Biologiquement :

- On recherche des formations echinococciques dans l'expectoration, mais cette recherche n'est pas toujours positive.

- Eosinophilie sanguine 4 à 10 %

- L'intradermo-réaction de CASONI reste valable si on dispose d'un sérum antigène.

  La lecture doit se faire 30 minutes après l'injection et après la 12e heure.

Eosinophilie + I.D. CASONI (lecture précoce) POSITIVE = présence d'un kystique hydatique.

- On s'adresse actuellement aux réactions de précipitation en gélose OUTCHERLONY - immuno-électrophorèse, mais une réaction positive ne veut pas dire que le kyste se situe dans le parenchyme pulmonaire.

En résumé, dans cette atteinte pulmonaire due aux affections parasitaires, on attachera de l'importance :

- aux antécédents

- aux réactions biologiques.

IX - CORPS ETRANGERS

L'inhalation de corps étrangers de petite dimension peut produire des petites réactions parenchymateuses pulmonaires. Si, de surcrôit, une infection vient se greffet sur ces micronodules, on peut voir apparaitre des formations excavées. Seul l'examen radiologique systématique peut faire découvrir de telles images.

Il n'y a pas de traduction clinique.

Les examens complémentaires sont normaux.

Seuls les antécédents peuvent orienter le diagnostic.

Nous avons décrit dans les pages précédentes les différentes étiologies que nous pouvons envisager devant la découverte de nodules excavés.

Il nous a semblé utile de les résumer sous forme de tableaux, ainsi peut-on mieux apprécier ces différents diagnostics.

TABLEAU IV

- circonstances de découverte

- symptomatologie

TABLEAU V

- examens de laboratoire

TABLEAU VI

- examen radiologique
- examens divers

TABLEAU N° IV

ETIOLOGIE	CIRCONSTANCES DE DECOUVERTE	SYMPTOMATOLOGIE						
		SIGNES GENERAUX			SIGNES FONCTIONNELS			
		ASTHENIE	ANOREXIE	AMAIGRISST	TOUX	DYSPNEE	DOULEUR	HEMOPTYSIE
METASTASES EXCAVEES	Examen syst. radio ou fièvre au long cours	+++	+++	+++	sèche spasm.	+	rachialg. scapulalg	terminale
TUBERCULOSE	Examen syst. radio ou fièvre au long cours	+	+	+		+		+
		associés à : insomnie sueurs nocturnes						
ABCES A STAPHYLO	Septicémie à staphylo ou épisode pneumonique	++	++	++				
ABCES A KLEBSIELLA PNEUMONIAE	Pneumopathie aigue	++	++	++		+++ précoce	+++ thorac.	
ABCES A SALMONELLA EBERTHI	Pas en FRANCE fin du troisième septenaire	++	++	++				
ACTINOMYCOSE PULMONAIRE	sur un tableau de pneumopathie chron.	+	+	modéré	sèche		para stern. sourdes	crachats hémopt.
MELIOIDOSE	debut brutal	+++	+++	+++	+++	+++	thorac.	vomique
HISTOPLASMOSE	zone d'endémie	+	+	++	+			assez abondante
CARCINOMES PRIMITIFS	suspicion clinique ou révélation aigue fébrile				quinteuse rebelle	+++ wheezing	thorac.	dans 50%
HODGKIN	localisation pulmonaire sans atteinte importante des ganglions médiastinaux est exception.							
B . B . S .	Examen syst. radio							
	Au début :	pas de traduction clinique						
	A un stade avancé :	++	++	++	++	++	++	++
KYSTES SUPPURES	Examen syst. radio	pas de symptomatologie particulière						
INFARCTUS PULMONAIRE	alité, opéré, phlébite ou cardiaque						+	+
SYNDROME DE LOFFLER	examen syst. radio	pas de symptomatologie						
SYNDROME DE WEGENER	précédé par rhino-pharyngite nécrosante et extensive	Début : symptomatologie banale						
		St. avancé : +++	+++	+++	incoercible	+++	thorac.	± abondante
AMIBIASE PULMONAIRE	chez des amibiens connus ou inconnus				++		point de coté	
HYDATIDOSE	Examen syst. radio	pas de symptomatologie particulière						
CORPS ETRANGERS	Examen syst. radio	pas de traduction clinique						

TABLEAU N° V

ETIOLOGIE	EXAMENS DE LABORATOIRE					
	HEMOGRAMME	V . S .	B . K .	LOWENSTEIN	ETUDE DE L'EXPECTORATION	
					BACTERIO.	CYTOLOGIE
METASTASES EXCAVEES	normal éosinophilie	très élevée 80 - II0	bacilloscopies tjs négatives	négatif	toujours négatives	positive ou négative
TUBERCULOSE	normal	élevée 20 - 50	bacilloscopies positives ou négatives	positif	positives ou négatives	négative
ABCES A STAPHYLOC.	normal	légérement accéléré	négatives	négatif	staphylo.	négative
ABCES A KLEBSIELLA PNEUMONIAE	normal	légérement accélérée	négatives	négatif	Klebsiella pneumoniae	négative
ABCES A SALMONELLA EBERTHI	normal	légérement accélérée	négatives	négatif	rarement Salmonella eberthi	négative
ACTINOMYCOSE PULMONAIRE	normal	peu modifiée	négatives	négatif	découverte de " GRAINS JAUNES " et culture d'actinomycètes	
MELIOIDOSE	normal	normale	négatives	négatif	négative	négative
HISTOPLASMOSE	normal	légérement accélérée	négatives	négatif	recherche de parasites	
CARCINOMES PRIMITIFS	normal ou anormal	élevée	négatives	négatif	germes de surinfection	CAPITALE elle peut être positive ou négative
HODGKIN	normal	légérement accélérée	négatives	négatif	négative	négative
B . B . S .	normal	normale	négatives	négatif	négative	négative
KYSTES SUPPURES	normal	normale	négatives	négatif	germes de surinfection	négative
INFARCTUS PULMONAIRE	normal	normale	négatives	négatif	négatif	
SYNDROME DE LOFFLER	normal éosino I0%	légérement accélérée	négatives	négatif	négative	cell.desquamées et éosinophiles
SYNDROME DE WEGENER	normal	légérement accélérée	négatives	négatif	négative	négative
AMIBIASE PULMONAIRE	normal éosino modérée	légérement accélérée	négatives	négatif	négative	négative
HYDATIDOSE	normal	légérement accélérée	négatives	négatif	négative	négative
CORPS ETRANGERS	normal	normale	négatives	négatif	germes de surinfection	négative

TABLEAU N° VI

ETIOLOGIE	EXAMEN RADIOLOGIQUE			EXAMENS DIVERS
	SIEGE DES LESIONS	SIGNES D'ACCOMPAGNEMENT	PAROI CAVITAIRE	
METASTASES EXCAVEES	partie moyenne et basse		épaisse et irrégulière	hippocratisme digital +++ localisations primitives ? aires ganglionnaires ?
TUBERCULOSE	partie supérieure et postérieure	calcifications à distance séquelle pleurétique	régulière	
ABCES A STAPHYLOC.	rapidité d"excavation des foyers suppurés se transformant en vastes bulles avec variation rapide du diamètre.			
ABCES A KLEBSIELLA PNEUMONIAE	apparition d'images claires au sein de zones densifiées.			
ABCES A SALMONELLA EBERTHI	vastes foyers de suppuration			
ACTINOMYCOSE PULMONAIRE	premiers foyers aux bases. Svt plusieurs zones superposées	parfois érosion des cotes et sternum		la fistulisation des lésions à la peau est le meilleur signe.
MELIOIDOSE	au sein des zones de condensation destruction parenchymateuse entrainant la formation de cavités anfractueuses.			recherche du bacille de WHIMORE dans le sang.
HISTOPLASMOSE	infiltrats apicaux qui s'excavent lors des poussées			I.D. positive à l'histoplasmine affirme le diagnostic,mais négative ne peut l'infirmer
CARCINOMES PRIMITIFS	tous les sièges peuvent se voir	parfois niveau liquide	épaisse et irrégulière	
HODGKIN	très rare			
B . B . S .	opacités irrégulières dans la partie moyenne cavités kystiques parfois dans la région supérieure hyperclarté des bases.			réaction tuberculinique le plus svt négative. hypergamma globulinémie hypercalcémie biopsie ganglionnaire
KYSTES SUPPURES	lésions diffuses		relativement fine	
INFARCTUS PULMONAIRE	lésions d'ages différents: zones excavées, zones en voie d'excavation ou opacités plus ou moins homogènes			
SYNDROME DE LOFFLER	nombreuses images possibles. Le plus souvent évolution vers la régression en I5 jours, trois semaines. Parfois évolution vers l'EXCAVATION			
SYNDROME DE WEGENER	plages d'infiltration étendues souvent excavées			diagnostic positif à l'apparition d'une insuffisance rénale.
AMIBIASE PULMONAIRE	plusieurs variétés d'images . La plus caractéristique: " lacher de ballons "			
HYDATIDOSE	kyste unique,image la plus fréquente. kystes multiples primitifs :tous les kystes ne sont pas du même age. kystes multiples secondaires: nombreuses opacités dans les deux champs			I.D. de CASONI lecture précoce I/2 H positive = présence d'un kyste hydatique
CORPS ETRANGERS	pas d'image particulière			

ETIOLOGIES DES CANCERS SECONDAIRES DU POUMON

Le problème des métastases secondaires des tumeurs malignes est essentiel en carcinologie.

Son intérêt est tout aussi grand en pathologie pulmonaire et soulève souvent de difficiles problèmes diagnostiques quand la tumeur primitive est ignorée et même lorsqu'elle est connue.

Le poumon est un des sièges les plus fréquents des métastases cancéreuses. C'est en effet après le foie l'organe le plus souvent atteint par les métastases.

WILLIS dans une étude portant sur cinq cents autopsies de cancers les plus divers a trouvé des métastases dans 29 % des cas et des métastases hépatiques dans 30 %.

De l'étude statistique faite par cet auteur, il ressort que les tumeurs primitives ont une propension très inégale à donner des métastases pulmonaires.

Ainsi que le montrent les chiffres ci-dessous ce sont les tumeurs malignes des os, les chorio-épithéliomes utérins, les épithélioma du rein, de la thyroïde et de la prostate qui donnent le plus volontiers des tumeurs secondaires du poumon.

- 75 % des chorio-épithéliomes donnent des métastases pulmonaires
- 75 % des ostéo-sarcomes
- 75 % des épithélioma du rein
- 65 % des épithélioma de la thyroïde

- 60 % des mélanomes
- 55 % des épithéioma du sein
- 40 % des épithélioma de la prostate
- 30 % des épithélioma de la bouche et du pharynx
- 20 % des épithélioma gastriques
- 20 % des épithélioma oesophagiens
- 20 % des épithélioma pancréatiques
- 15 % des épithélioma intestinaux.

Cette statistique ne tient compte que du pouvoir métastasiant de ces tumeurs malignes prises isolément sans faire ressortir que la fréquence de ces tumeurs maligne elle-même est inégale.

Nous analysons ci-dessous nos observations et celles relevées dans la littérature à propos des métastases excavées du poumon.

Nous avons analysé dix neuf cas :

- cancer primitif ?	4 cas
- pancréas	3
- colon	2
- col utérin	2
- vésicule	2
- vessie	2
- anus	1
- épithéliome sudoral	1
- prostate	1
- surrénale	1

DODD et BOYLE rapportent quarante trois cas de métastases excavées pulmonaires découvertes radiologiquement.

Nous reproduisons ci-dessus un des tableaux faits par ces auteurs.

DODD et BOYLE rapportent quarante trois cas

de métastases excavées pulmonaires découvertes radiologiquement .

Nous reproduisons ci-dessous un des tableaux faits par ces auteurs.

AUTEURS	Nb cas	CANCER PRIMITIF	HISTOLOGIE	NOMBRE DE METASTASES
BRISTOWE	I	pharynx	carcinome épiderm.	———
FARRELL	I	?	sarcome	multiple
DOLGOFF et HANSEN	I	os	sarcome d'Ewing	multiple
KATZEN et BASS	I	colon	adenocarcinome	multiple
SALZMAN REID et	I	testicule	séminome	multiple
OGURA	I	pancréas	adénocarcinome	multiple
MINOR	I	vessie	carcinome épiderm.	———
	3	?	———	———
WIGH et GILMORE	I	col utérin	carcinome épiderm.	unique
RIGLER	I	os	sarcome ostéogenique	multiple
LAFORET et LAFORET	I	T. médiastinale	tératome	———
	5	seins pancréas	adenocarcinome	———
SEEMAN et ARNESON	I	col utérin	carcinome épiderm.	unique
LICHTENSTEIN	I	os	sarcome ostéogénique	multiple
MEYERS et SALA	I	poumon	carcinome épiderm.	multiple
WELLENS	I	poumon	carcinome épiderm.	———
	I	penis	carcinome épiderm.	———
DECK et SHERMAN I9	I	vessie	carcinome épiderm.	———
	I	poumon	———	———
	I	os	sarcome ostéogénique	unique
	I	rein	tumeur de WILM	multiple
	I5	?	———	———
CURRAN et MAC CARTHY	I	rectum	adénocarcinome	multiple

LEMAY et PIRO rapportent neuf cas :

- colon	3 cas
- larynx	2
- rectum	2
- vessie	1
- cancer primitif ?	1

De ces trois études nous pouvons en déduire les localisations préférentielles primitives qui donnent des METASTASES EXCAVEES.

- pancréas	7 cas
- colon	6
- vessie	5
- col utérin	4
- os	4
- larynx pharynx	3
- rectum	3
- poumon	3
- seins	2
- prostate pénis	2
- vésicule	2
- anus	1
- mélanome	1
- rein	1
- testicule	1
- surrénale	1
- médiastin	1
- cancer primitif ?	24

De cette étude nous remarquons la grande fréquence de l'atteinte primitive de l'appareil digestif.

Vingt deux localisations digestives sur soixante et onze cas soit 31 %.

Si nous nous reportons aux chiffres donnés par WILLIS nous nous apercevons que ce sont les cancers primitifs qui métastasent le moins aux poumons qui donnent le plus de métastases excavées.

Ces notions étiologiques offrent un grand intérêt diagnostique.

Lorsque la tumeur primitive est connue qu'elle soit ou non traitée, on recherche toujours des métastases pulmonaires par des contrôles radiologiques réguliers.

Lorsque la tumeur primitive est inconnue ou suspectée les problèmes diagnostiques sont beaucoup plus complexes. Se posent alors tous les problèmes de diagnostic différentiel des excavations pulmonaires que nous avons évoquées dans un chapitre précédent.

Toutes les difficultés ayant trait à la mise en évidence de cette tumeur primitive.

oOo

CLINIQUE ET ASPECTS RADIOLOGIQUES DES METASTASES EXCAVEES

I - CLINIQUE

La symptomatologie clinique du cancer secondaire du poumon à type de métastases excavées est caractérisée par un relatif polymorphisme.

Elle varie d'un malade à l'autre par la présence ou l'absence d'un ou de plusieurs de ces éléments.

Nous dégageons des observations que nous avons rapportées quelques notions générales.

- Latence clinique de ces manifestations secondaires :

  Le plus souvent elles sont mises en évidence lors d'un examen systématique radiologique :

  - Examen systématique de contrôle tous les six mois ou tous les ans si l'on connait l'existence de la tumeur primitive et si l'on suspecte la possibilité d'une métastase secondaire pulmonaire.

  - Le plus souvent examen systématique de routine.

- Symptomatologie pulmonaire plus ou moins banale dans la majorité des cas :

  - état pseudo-grippal trainant,
  - fièvre au long cours,
  - tableau de pneumopathie aiguë.

Mais ces différents tableaux nécessitent une radiographie pulmonaire qui met en évidence les lésions parenchymateuses.

- Signes fonctionnels banaux qui par leur persistance font découvrir, encore plus souvent , les métastases.

  - la toux apparait assez fréquente.
    Elle fait partie de la symptomatologie dans six de nos observations (50 %)

  - l'expectoration est aussi fréquente.
    Six cas sur douze (50 %)
    Elle peut paraitre banale, muco-purulente, franchement purulente ou hémoptoïque.
    Il est certain que ce sont ces crachats striés de sang qui alarmant le malade le décident à consulter.

  - l'hémoptysie franche est très rare.
    Quand elle existe elle fait partie d'un ensemble très évocateur.
    Elle apparait le plus souvent à la phase terminale.

  - la dyspnée, par contre, est très fréquente.
    (cinq cas sur douze 42 %)
    Son apparition semble fonction de l'atteinte parenchymateuse.
    Absente , au début, dans les formes uniques ou paucinodulaires.
    Présente, au contraire, dans les formes multinodulaires.

  - la douleur thoracique très évocatrice quand elle existe accompagne en général un riche cortège de signes fonctionnels.

- Les signes généraux

  sont, eux aussi, banaux si on les prend isolément. Associés à d'autres signes ils prennent une importance capitale.

  - la fièvre est rarement élevée.
    Quand elle est d'emblée au-dessus de 39° elle traduit l'existence d'un syndrome métastatique aigu.

    Le plus souvent il s'agit d'une fièvre au long cours que l'on n'arrive pas à expliquer et qui ne réagit pas aux différents traitements antibiotiques.

    Parfois même la fièvre est si peu importante qu'elle n'alarme pas le malade.

Nous avons constaté qu'elle est presque toujours présente même au début de l'affection (dix cas sur douze 83 %).

- Les signes de fléchissement de l'état général : amaigrissement, asthénie peuvent exister même au début de l'atteinte clinique, mais le plus souvent ils sont d'installation plus tardive.

Parfois ils apparaissent plusieurs mois après les premiers signes radiologiques.

Un état général excellent ne saurait donc fournir d'argument pour écarter le diagnostic de cancers secondaires des poumons.

On pourrait même dire que devant des lésions étendues nodulaires, excavées ou non, qui évoquent une tuberculose ou une néoplasie, un état général bien conservé doit plaider plutot pour le diagnostic de tumeur métastatique.

La symptomatologie clinique, pauvre ou riche, joue un rôle capital dans la découverte des métastases excavées en attirant l'attention sur le poumon et en conduisant aux examens radiologiques.

II - ASPECTS RADIOLOGIQUES

Nous avons vu à travers nos observations que les images rencontrées lors des premières radiographies étaient toutes déjà très importantes.

A - Le plus souvent il s'agit d'une image dite en "lacher de ballons" constituées d'opacités arrondies de diamètres différents.

Disséminées dans les deux champs pulmonaires elles prédominent cependant , aux bases et dans la partie moyenne des poumons.

- Parfois, parmi ces nodules, on peut voir une ou plusieurs excavations et certains nodules en voie d'excavation.

Dans ce cas les tomographies sont essentielles pour situer exactement les lésions et suivre leur évolution. Elles sont indispensables pour faire apparaitre clairement les lésions qui paraissaient en voie d'excavation sur des clichés standards.

- Dans d'autres cas, sur les premiers clichés, on ne voit pas

d'excavation et ce n'est que sur des clichés ultérieurs que celles-ci apparaissent.

Nous avons assisté dans plusieurs de nos observations à l'apparition, lors d'examens successifs, de l'excavation de certains nodules.

B - Le premier cliché pulmonaire peut révéler une opacité plus ou moins dense, à contours plus ou moins nets, où l'on voit apparaitre des zones d'excavation.

Moins explicite si elles ne sont pas excavées, puisque ces opacités ne sont pas particulières aux néo-formations secondaires.

C - L'image révélatrice peut être celle d'une tumeur unique excavée ou non.

De dimensions variables, habituellement repérables à partir de un centimètre de diamètre, et pouvant atteindre un volume énorme (dans une de nos observations l'excavation a le volume d'un pamplemousse).

De densité habituellement très prononcée, de forme arrondie, à contours bien nets.

L'excavation d'une telle image fait surtout penser au diagnostic de cancer primitif pulmonaire.

D - On peut distinguer deux types d'images radiologiques de ces cavités secondaires.

- les métastases excavées à paroi épaisse dont la cavité est anfractueuse et irrégulière sont les plus fréquentes.

  Parfois à l'intérieur de celles-ci on peut voir un niveau liquide.

- les métastases à aspect kystique ou bulleux dont les parois sont linéaires, finement cerclées, et à contenu aérien.

De toutes façons, quelles soient uniques ou multiples, ces métastases évoluent progressivement.

Nous avons vu évoluer dans plusieurs de nos observations des opacités nodulaires vers l'excavation en moins de un mois.

Nous avons aussi constaté l'augmentation de volume progressive de ces excavations lorsque celles-ci sont déjà présentes lors des premiers examens radiologiques.

oOo

RECHERCHES D'ACTIVITES ENZYMATIQUES AU NIVEAU DES METASTASES .

A la lueur de l'étude bibliographique que nous avons entreprise, il semble que la constitution histologique de la métastase joue un certain rôle dans l'excavation éventuelle.

- les métastases des sarcomes revêtent souvent l'aspect d'une excavation.

- les métastases pulmonaires des cancers malpighiens sont aussi très souvent excavés.

  Il convient de rapprocher de cette incidence la grande fréquence qu'ont les cancers épidermoïdes à l'évolution vers l'excavation.

- Les métastases pulmonaires glandulaires sont en général en rapport avec des cancers digestifs.

Quels sont les phénomènes qui président à l'excavation des tumeurs secondaires ?

- La nécrose centrale de la masse tumorale est réelle.

  L'insuffisance de la nutrition des cellules cancéreuses est constante dès que la tumeur excède quelques centimètres de diamètre. Nous en avons la preuve sur les pièces d'autopsie.

- mais la nécrose centro-tumorale ne peut expliquer l'apparition d'images kystiques d'emblée. (observation de LESOBRE concernant les métastases pulmonaires d'un épithélioma malpighien du col de l'utérus);

L'existence de ces bulles serait-elle due à des troubles de la

ventilation au contact des masses néoplasiques obstruant les bronches ?

Ou bien s'agit-il d'une nécrose rapide des masses néoplasiques ?

Le problème n'a, jusqu'alors , pas été résolu.

Nous avons cherché une explication possible à l'excavation des métastases dont le point de départ est d'origine digestive.

Puisque ces métastases sont constituées par des cellules identiques à celles de l'épithélium digestif pourquoi n'y retrouverait-on pas une activité enzymatique.

Nous rapportons brièvement nos études en laboratoire bien que celles-ci ne soient pas très parlantes car, malheureusement, la vérification anatomique n'a pu avoir lieu que huit heures après le décès et que ce laps de temps est trop long pour que les tissus puissent garder toutes leurs propriétés enzymatiques.

RECHERCHE D'UNE ACTIVITE FIBRINOLYTIQUE

Nous avons fait une étude comparative de l'activité fibrinolytique des tissu métastatiques et des tissus pulmonaires supposés sains.

Pour cela nous avons extrait les pièces à analyser le plus rapidement possible et nous les avons conservées à - 20°.

Au laboratoire, nous les avons traitées par une succession d'opérations (Méthode de GORAN-RYBO).

- Extraction

Broyat de tissus métastatiques dans une solution deux fois moléculaire de thiocyanate de potassium.

Décantation de la solution par agitation pendant une heure.

Isolement de l'ACTIVATEUR TISSULAIRE par précipitation en milieu acide pHI

Ce sont ces activateurs qui permettent de mesurer quantitativement l'activité fibrinolytique d'un tissu.

Pour cette mesure on utilise l'action de la thrombine sur le fibrinogène bovin en milieu gélifié.

Dans le fibrinogène bovin se trouve une impureté le PLASMINOGENE qui sous l'action d'ACTIVATEURS TISSULAIRES (à étudier) se transforme en PLASMINE ou fibrinolysine qui va lyser la fibrine.

PRO-THROMBINE THROMBINE

FIBRINOGENE BOVIN FIBRINE

LYSE

PLASMINOGENE PLASMINE ou FIBRINOLYSINE

ACTIVATEURS

- urokinase
- streptokinase
- CYTOKINASE (activateur des tissus à étudier)

- Mesure de l'activité fibrinolytique :

Soit une boite de préparation de fibrine en milieu gélifié dans lequel on fait des RESERVOIRS à l'emporte-pièce de 5,2 mm de diamètre.

Puis on dépose dans ces réservoirs 0,05 ml d'extraits tissulaires à analyser.

Le tout placé dans une étuve à 37° pendant dix huit heures.

La mesure de l'activité fibrinolytique est exprimée en millimètres carrés puisqu'elle représente la surface du carré qui circonscrit la zone de lyse.

Cette mesure doit être faite comparativement avec un extrait standard obtenu à partir d'un coeur de porc prélevé tout de suite après sa mort.

Pour chaque extrait : à étudier ou standard, on fait une étude sur des dilutions différentes. Dilutions à : I 3/4 1/2 1/4.

Puis pour chacun des résultats obtenus on établit une courbe logarithmique.

Les courbes faites avec les résultats des extraits à analyser et des extraits standards doivent être, dans les mêmes conditions d'expérience, parallèles pour que les résultats puissent être pris en considération.

Dans notre étude, nous n'avons malheureusement trouvé que peu de différence entre l'activité fibrinolytique du parenchyme pulmonaire supposé sain et celle du parenchyme néoplasique.

POUMON SAIN		POUMON NEOPLASIQUE	
Extrait n° 1	169 mm^2	Extrait n° 3	169 mm^2
avec HCL	144 mm^2	avec HCL	156 mm^2
Extrait n° 2	110 mm^2	Extrait n° 4	156 mm^2

Nous voyons que l'activité fibrinolytique du parenchyme atteint est très peu supérieure à celle du parenchyme supposé sain.

Deux explications possibles à donner :

- le tissu néoplasique ne présente pas d'activité fibrinolytique supérieure à celle du tissu sain,

- tout le parenchyme pulmonaire est uniformément atteint et on ne peut retrouver de différence entre les deux activités.

Si nous avons exposé cette méthode de recherche, ce n'est pas parce qu'elle nous a apporté de grands renseignements dans notre cas, mais nous pensons que, dans des conditions meilleures de

prélèvement et de conservation des tissus, elle pourrait être beaucoup plus significative.

RECHERCHE D'UNE ACTIVITE TRYPSIQUE.

L'activité protéolytique de la TRYPSINE peut être déterminée par la mesure de l'action qu'exerce cet enzyme sur la gélatine de films photographiques.

- Principe

La trypsine est le produit de l'activation par l'entérokinase intestinale du TRYPSINOGENE, secrétion exocrine du pancréas.

Ce ferment protéolytique, actif en milieu alcalin, est un constituant normal du liquide duodénal. On le retrouve dans les fécès, mais aussi dans le sang et dans les urines. Nous l'avons recherché au niveau des métastases pulmonaires puisque, cliniquement et radiologiquement, nous soupçonnions un cancer primitif du pancréas.

La technique de GAULTIER, basée sur l'action de la TRYPSINE sur la gélatine, a été heureusement transposée en substituant à la gélatine pure en feuilles la gélatine de films photographiques.

- Réactifs

- Films photographiques REGULIX KODAK.
  Films exposés ou non, mais non développés.

- Solution de carbonate disodique à 1 °/₀₀ .

- Mode opératoire

On dépose une goutte de solution à étudier ou de TRYPSINE sur le film photographique. On porte le film dans une étuve à 37° pendant une demie heure.

La lecture se fait immédiatement après avoir enlevé le film de l'étuve et l'avoir plongé dans un bain d'eau froide pour éliminer les traces de bromure d'argent qui adhèrent au film.

La zone digérée apparait nette, bien séparée de la zone non attaquée qui garde sa couleur opaque de film normal.

Dans notre étude nous avons déposé :

- sur un premier film :

I - 1' une goutte des solutions ayant servi à l'extraction des tissus.

un tampon phosphate pH 7,2

1' (KSCN) 2M

2 - 2' une goutte d'extrait de poumon supposé sain.

3 - 3' une goutte d'extrait de poumon néoplasique.

- sur un deuxième film :

Nous avons fait une échelle de comparaison avec différentes dilutions de trypsine pure titrant 333 000 U/g.

Nous sommes partis d'une solution à 10 mg/ml soit 3 330 U/Ml et nous avons fait des dilutions au :

1/5 1/10 1/20 1/40 1/80

Nous avons placé ce film dans les mêmes conditions que précédemment à 37° pendant une demie heure.

- Mesure de l'activité trypsique :

On exprime le résultat par le chiffre de dilution la plus grande où la digestion est complète.

- pour notre film étalon :
  nous avons une activité trypsique à partir de la dilution au 1/40.

- pour notre film étudiant les broyats de tissus pulmonaires, l'activité trypsique est pratiquement nulle.

  Nous n'avons pas de digestion nette de la gélatine.

  Autour de la goutte initiale il y a un simple halo où le film a perdu son brillant.

  Il n'y a pas d'activité trypsique au niveau des tissus pulmonaires étudiés.

En fait les résultats négatifs de cette recherche concordent avec l'étude histologique des pièces d'autopsie puisque le cancer

primitif n'est pas un cancer du pancréas mais un cancer vésiculaire.

Là encore, pour que cette recherche enzymatique ait été parfaite, il aurait fallu que les pièces à étudier fussent prélevées dans les conditions idéales, c'est à dire, immédiatement post-mortem et congèlées à - 20° aussitôt.

oOo

CONCLUSION

A partir d'une observation nous avons étudié le problème particulièrement délicat du diagnostic étiologique et différentiel que pose la découverte d'images pulmonaires excavées.

Nous avons confronté ce cas avec d'autres observations semblables publiées ou inédites.

Nous remarquons que l'histoire de notre malade commence par une "affection pulmonaire trainante" soignée à domicile, pendant un mois, par une antibiothérapie anti-tuberculeuse sans résultat, et que à l'occasion de cet épisode on découvre des images pulmonaires nodulaires, bilatérales dont certaines sont excavées.

Il est certain que dans la majorité des cas le tableau clinique inaugural est des plus banaux:

- peu de signes généraux,

- quelques signes fonctionnels, non spécifiques, communs à bien des atteintes pulmonaires.

En fait cet examen radiologique sera l'élément déterminant dans notre diagnostic.

- opacités dont certaines sont excavées, disséminées dans les deux champs pulmonaires siègeant plus volontiers dans la partie moyenne du poumon et aux bases.

- clichés répétés qui permettent de suivre l'évolution rapide des lésions :

  - excavations de nouvelles images,

- apparition de nouvelles opacités,

- augmentation de volume pour certaines.

Exceptionnellement il est possible, à la seule vue de telles images, d'affirmer la nature sècondaire de cette atteinte pulmonaire parenchymateuse.

Nous avons beaucoup insisté sur la nécessité de faire une étude cyto-bactériologique de l'expectoration et des produits d'aspiration ramenés par la bronchoscopie. En sachant bien que :

- une cytologie négative ne peut éliminer la possibilité d'une étiologie maligne,

- des bactériologies répétées toujours négatives sont très en faveur d'une néo-formation.

Dans notre étude, nous insistons sur les différentes étiologies possibles à évoquer pour ces excavations multiples du parenchyme pulmonaire.

Dans la majorité des cas, hormis les cancers primitifs du poumon, nous trouvons des affections curables qu'il serait navrant de méconnaitre.

Nous insistons sur la difficulté de diagnostic différentiel entre métastases excavées et atteinte tuberculeuse pulmonaire.

Tout doit être fait pour élucider ce problème mais le diagnostic de cancer secondaire ne peut être retenu d'emblée car, bien que rarement excavé, il signifie à plus ou moins brève échéance une issue fatale.

Nous pensons, quant à nous, qu'il est préférable de traiter comme une tuberculose un cancer secondaire plutôt que de laisser évoluer une tuberculose étiquetée métastase pulmonaire.

C'est ainsi que nous terminons cette conclusion que nous avons voulue comme une synthèse de notre travail pensant que cette prise de position est l'aboutissement de ce que nous avons voulu montrer.

oOo

Vu, le Président de Thèse :

H. BROCARD

Vu, le Doyen de la Faculté :

G. BROUET

Vu et permis d'imprimer
le Recteur de l'Académie de Paris

J. ROCHE

BIBLIOGRAPHIE

BAKER L.A., DAVID D.-

Manifestations pulmonaires des maladies du collagène
Med. Clin. North. Amer. Janv. 1959, 43, n° 1
145-163.

BAUDOT J., LESOBRE R.-

Cancer secondaire du poumon révélé par des images bulleuses et cavitaires.
Bull. Men. Soc. Méd. Hop. Paris , n° 1 , 22-23, 1954.

BERNHARD W.F., MALCOLM J.A., WYLIE R.H.-

The carcinomatous abcess.
The New England Journal of Med. V. 266, May 3, 1962

BROCARD H.-

Manifestations médiastino-pulmonaires de la maladie de Besnier-Boeck-Schaumann.
Enc. Med. Chir. 6019, A 10, 1962.

BROCARD H.-

Cancers excavés.
Rev. Prat. Ier Janv. 1960, n° 1, 83-90

BROCARD H., CANIVET et THOYER.-

Périartérite noueuse.
Presse Med. 24 juin T. 72, n° 31, 1865-1870, I964.

CASTERA R.-

Sur un cas de métastases pulmonaires d'un cancer infiltrar du corps gastrique.

J. Radio. Electro. Janv. Fev. I960, 4I, n° 1-2, 91-92.

CHOFFEL.-

Manifestations respiratoires des collagénoses.
Enc. Med. Chir. 6040, M 10, 1960.

CHOMETTE G., AURIOL M., PINAUDEAU Y., BROCHERIOU C. et DEPIERRE R.-

Epitheliomas broncho-pulmonaires à cellules géantes.
Etude anatomo-clinique et signiffcation.
Bull. du cancer I967 T. 54, n° 1, 103-116.

CURRAN J.D., MAC CARTHY J.M.-

Cavitating pulmonary metastases.
J. Fac. Radio. I959, I0, n° 3, 166-168.

DECK F.W., SHERMAN R.S.-

Excavation of metastatic nodules in lung.
Roentgenographic considerations.
Radiology I959, 72, 30-40.

DECROIX G.-

Images rondes intra-pulmonaires.
Progrès médical n° 15, 10 oct. I964.

DEL BUONO M.S.-

Les aspects radiologiques de la maladie de Besnier-Boeck-Schaumann dans sa forme pulmonaire.
Scientia Med. Ital. I959, 8, n° 1, 89-110.

DELARUE J.-

Diagnostic et traitement de l'actinomycose médiastino-pulmonaire.
Entretiens de Bichat I950.
Médecine 11-14, Expansion scientifique française Paris I950.

DELARUE J. , HOUDARD P.-

A propos de quelques cas d'actinomycose pulmonaire.
Journal fran. Med. Chir. Thor. 3-3, 211-229, 1949.

DEPIERRE R., LEBRIGAND H.-

Abcès du poumon.
Enc. Med. Chir. 6003, F 10 1966.

D'ESHOUGUES MORERE.-

Mycoses pulmonaires.
Enc. Med. Chir. 6003, J 10, I96I.

DODD G.D., BOYLE J.J.-

Excavating pulmonary metastases.
Amer. J. Roentg. 85, 277, I96I.

ELLMAN P., BOWDLER A.J.-

Pulmonary manifestations of Hodgkin's disease
Dis. Chest. Janv. I960, 54-59.

FLANAGAN P. , ROECKEL I.E.-

Giant cell carcinoma of lung.
Anatomic and clinical correlation.
Amer. Jour. of Med. I964, vol. 36, 2I4, 22I.

GRIECO M.H., RYAN S.F.

Aseptic cavitary pulmonary infarction.
Amer. Journal. of Med. Vol. 45, nov. I968.

JARNIOU A.P., MOREAU A.-

Les suppurations pulmonaires à Salmonella Eberthi.
J. Franç. Med. Chir. 1957, II, n° 3, 291-305.

JARNIOU A.P. , MOREAU A.-

Manifestations respiratoires des affections exotiques.
Enc. Med. Chir. 6040 H 10 1962.

JEU M.-

Les métastases bronchiques et pulmonaires des cancers des voies aéro-digestives supérieures.
Lyon Med. 25 sept. 1960, n° 39.

KATZEN H. , BASS H.E.-

Cavitation in metastatic pulmonary neoplasm.
Dis. Chest. 1955, 27, 225-227.

LAFORET E.G., LAFORET M.T.-

Non tuberculous cavitary disease of the lungs.
Dis. Chest. 31, 665, 1957.

LAUMONIER , MEYNARD, FREOUR, DEPAULIS et LAUSAC FATTE.-

Cancer pulmonaire suppuré à évolution lente, métastase d'un épithélioma du col : lobectomie.
Sem. des Hôp. de Paris 28, n° 71, 2862, 1952.

LEMAY E.M., PIRO A.J.-

Cavitary pulmonary metastases.
Annals inter. Med. 1965, 62, 59-66.

MINOR G.R.-

Clinical and radiologic study of metastatic pulmonary neoplasm.
J. Thor. Surg. 1950, 20, 34-42.

NEDELEC M. -

Cancers secondaires du poumon.
Etude de 55 observations
Thèse I964.

NORTH L.B. -

Cavitary pulmonary infarction.
Amer. Rev. Resp. Dis. 96, 1056, I967.

ROSEMBERG B.F., GEDNEY M.H. -

Exfoliative cytology in metastatic cancer of the lungs .
New England J. Med. 30 juil. I959, 26I, n° 5, 226.

RULLIERE R., DESSIRIER J.L. -

Tumeurs malignes des bronches, de la trachée et des poumons.
Enc. Med. Chir. 6022 AI0, I968.

SALZMAN E., REID J.R., OGURA G.I.

Cavernous metastatic pulmonary carcinoma.
Report of 2 cases.
Dis. Chest. I953, 23, 678-685.

THIBAULT H., ACCARD J.L., MAYAFFRE C. -

Diagnostic différentiel des localisations pulmonaires du cancer et de la tuberculose.
Gaz. Med. France, 68, I96I, I, p. 443.

TURIAF J., BASSET G. -

Infiltrats pulmonaires avec éosinophilie contemporaine
Enc. Med. Chir. 6003, V I0, I965.

WEINTRAUB R.A. -

Roentgenogram of the month.
Excavating pulmonary metastases from a transitional cell carcinoma of the bladder.
Dis. Chest. 44, 633, I963.

WELLENS P.-

Aspects radiologiques inhabituels des métastases pulmonaires.
J. Belge rad. 39, 339, 1956.

WILLIS R.A.-

Pathology of tumors.
Butterworth Ed. London 1953.

oOo

TABLE DES MATIERES

	Pages
I - HISTORIQUE :	1
II - INTRODUCTION :	3
III - OBSERVATIONS :	5
IV - METASTASES CAVITAIRES (littérature) :	31
V - DIFFERENTES ETIOLOGIES ET LEURS DIAGNOSTICS DIFFERENTIELS DES EXCAVATIONS PULMONAIRES :	33
VI - ETIOLOGIES DES CANCERS SECONDAIRES DU POUMON :	55
VII - CLINIQUE ET ASPECTS RADIOLOGIQUE DES METASTASES EXCAVEES :	61
VIII - RECHERCHES D'ACTIVITES ENZYMATIQUES AU NIVEAU DES METASTASES :.....	67
IX - CONCLUSION :	75
X - BIBLIOGRAPHIE	

oOo